Cirugía en Bovinos, Bases Anatómicas y Procedimientos Quirúrgicos



Israel Salomon Carrillo Alvarez
Jaime Javier Martínez Zambrano

2026

Escuela Superior Politécnica de Chimborazo
Decanato de Publicaciones

CIRUGÍA EN BOVINOS, BASES ANATÓMICAS Y PROCEDIMIENTOS QUIRÚRGICOS

Israel Salomon Carrillo Alvarez
Jaime Javier Martínez Zambrano
Escuela Superior Politécnica de Chimborazo (ESPOCH)

CIRUGÍA EN BOVINOS, BASES ANATÓMICAS Y PROCEDIMIENTOS QUIRÚRGICOS

Israel Salomon Carrillo Alvarez
Jaime Javier Martínez Zambrano

Copyright © Año 2026
Escuela Superior Politécnica de Chimborazo
Decanato de Publicaciones
Panamericana Sur, kilómetro 1½
Riobamba, Ecuador
Teléfono: 593 (03) 2 998-200
Código Postal: EC0600155

Aval ESPOCH.
Este libro se sometió a arbitraje bajo el sistema de doble ciego *(peer review)*.

Corrección / Diseño y maquetación:
Editorial Politécnica ESPOCH

Publicado en Ecuador

Prohibida la reproducción de este libro, por cualquier medio, sin la previa autorización por escrito de los propietarios del *copyright*.

CDU: 636.2.- Grandes rumiantes. Ganado vacuno, bueyes
Escuela Superior Politécnica de Chimborazo (ESPOCH)
Decanato de Publicaciones, 2026
ISBN: 978-9942-801-36-4
Fecha de publicación: 2026-09-30
135 pp.; B5: 17,6 x 25 cm

ÍNDICE

PRÓLOGO.....9
INTRODUCCIÓN.....13

CAPÍTULO I 17
FUNDAMENTOS DE CIRUGÍA BOVINA.....17
Bases anatómicas aplicadadas.....18
1. Anatomía topográfica del bovino.....18
1.1. Regiones craneales.....18
1.1.1. Región frontocornual.....18
1.1.2. Región infraorbitaria y nasolabial.....19
1.1.3. Región masetérica y mandibular.....19
1.1.4. Región orbitaria y cigomática.....20
1.1.5. Región cervical dorsal.....21
1.1.6. Región cervical lateral.....22
1.1.7. Región parotídea.....23
1.1.8. Región de la oreja.....24
1.2. Regiones torácicas.....25
1.2.1. Región costal e intercostal.2.....25
1.2.2. Región pectoral y esternal.....25
1.2.3. Región interescapular.....26
1.2.4. Región torácica dorsal.....27
1.3. Región abdominal.....28
1.3.1. Anatomía topográfica.....28
1.3.2 Anatomía del flanco izquierdo.....30
1.3.3. Anatomía del flanco derecho.....35
1.4 Región pélvica.....36
2. Planos anatómicos quirúrgicos.....38
2.1. Región abdominal.....39
2.1.1. Útero.....40
2.2.2. Rumen.....41
2.3. Región urogenital.....43
2.4. Región perineal.....44
2.5. Región mamaria.....45
2.6. Región umbilical.....46
2.7. Región torácica.....47

3. Irrigación e inervación regional.....48
3.1. Cabeza.....48
3.2. Cuello.....50
3.3. Tórax.....51
3.4. Abdomen.....54
3.5. Pelvis y órganos reproductivos.....55
3.6. Miembro anterior.....57
3.7. Miembro posterior.....59
4. Anatomía quirúrgica del útero grávido.....61
4.1. Localización del útero grávido.....61
4.2. Cambios en tamaño, forma y disposición.....62
4.3. Vascularización y riesgo de hemorragia.....64
4.4. Estructuras anatómicas que deben preservarse.....65
4.5. Sitio de incisión quirúrgica.....66

CAPÍTULO II.....69

CIRUGÍA DE CABEZA..... ..69

1. Exenteración ocular.....71
2. Anatomía aplicada.....72
3. Fascias orbitarias y compartimentalización.....73
4. Músculos extraoculares.....73
5. Inervación de la región ocular.....74
6. Párpados, conjuntiva y tercer párpado.....75
7. Indicaciones clínicas.....76
8. Anestesia y analgesia-Consideraciones generales.....78
8.1. Sedación.....79
8.1.1. Xilazina al 2%.....79
8.2. Anestesia local.....79
8.2.1. Bloqueo retrobulbar.....79
8.2.2. Bloqueo auricopalpebral.....80
8.2.3. Bloqueo de cuatro puntos.....81
8.3. Analgesia sistémica.....81
9. Técnica quirúrgica.....82
9.1. Técnica quirúrgica transpalpebral.....83
9.1.1 Abordaje inicial.....83

9.1.2 Disección y acceso a la cavidad orbital.....84
9.1.3 Resección del contenido orbitario.....85
9.1.4 Cierre quirúrgico.....85
9.2 Técnica quirúrgica subconjuntival.....86
10. Tratamiento posoperatorio.....86
11. Complicaciones y manejo 87
12. Cirugía Tercer Párpado.....88
12.1. Abscesos.....88
12.2. Carcinomas y melanomas.....89
12.2.1. Melanomas.....89
12.2.2. Carcinoma de células escamosas.....89
12.3. Indicaciones clínicas.....91
12.4. Anestesia y analgesia.....92
12.5. Bloqueos nerviosos necesarios para el procedimiento.....93
12.6. Técnica quirúrgica.....94
12.7. Tratamiento posoperatorio.....96
12.8. Complicaciones y manejo.....96
13. Descorné.....97
13.1. Indicaciones clínicas.....97
13.2. Anestesia y analgesia.....98
13.3. Principios de analgesia multimodal.....99
13.4. Bloqueo del nervio cornual.....99
13.4.1. Procedimiento.....100
13.5. Técnica quirúrgica.....101
13.6. Anatomía quirúrgica.....101
13.6.1. Procedimiento.....103
13.6.2. Procedimiento.....104
13.7. Tratamiento posoperatorio.....105
13.8. Manejo del dolor.....107
13.9. Terapia antimicrobiana.....107
13.10. Manejo del sitio quirúrgico.....108
14. Colocación de anillos nasales.....110
14.1. Indicaciones clínicas.....111
14.2. Manejo y métodos de contención.....112
14.3. Anestesia y analgesia.....113
14.3.1. Bloqueo del nervio infraorbitario.....114

14.3.2. Bloqueo del nervio auriculopalpebra.....l14
14.3.3 Sedación farmacológica.....115

CONCLUSIONES…….....124

BIBLIOGRAFÍAS …….....127

PRÓLOGO

Esta obra que llegará a las manos de médicos veterinarios, investigadores, docentes, profesionales vinculados a la producción bovina y estudiantes constituye una valiosa contribución al fortalecimiento de la cirugía veterinaria de grandes animales. «Cirugía en Bovinos, Bases Anatómicas y Procedimientos Quirúrgicos» es el resultado de un trabajo académico que integra el conocimiento científico, la experiencia clínica y la práctica docente, ofreciendo una visión amplia y sistemática de los principios que sustentan la cirugía bovina contemporánea. Por su enfoque didáctico, rigor científico y orientación eminentemente práctica, esta obra está llamada a convertirse en un texto de referencia para la formación universitaria y la actualización profesional en medicina veterinaria.

La obra se encuentra organizada siguiendo una secuencia lógica que permite al lector construir progresivamente los conocimientos necesarios para comprender los procedimientos quirúrgicos más relevantes en bovinos. En la primera parte se desarrollan los fundamentos anatómicos de la cirugía bovina, con énfasis en la anatomía topográfica, los planos quirúrgicos, la irrigación e inervación regional y la anatomía del útero grávido; en la segunda parte se abordan las principales cirugías de cabeza en bovinos, incluyendo la exenteración ocular, la cirugía del tercer párpado, el descorné y la colocación de anillos nasales, describiendo para cada procedimiento sus indicaciones clínicas, técnica quirúrgica, manejo anestésico y cuidados postoperatorios.

Uno de los aspectos que distingue esta publicación es la permanente integración entre la anatomía aplicada y la práctica clínica. Los autores comprenden que la cirugía no puede entenderse únicamente como la ejecución de una técnica operatoria, sino como el resultado de un profundo conocimiento de las relaciones anatómicas, la fisiología de los tejidos, la respuesta biológica al trauma quirúrgico y los principios que gobiernan la recuperación del paciente. Esta perspectiva permite

que el lector desarrolle no solamente habilidades técnicas, sino también criterio clínico para la toma de decisiones.

Resulta especialmente valioso el tratamiento que recibe la anatomía topográfica en los capítulos iniciales. Más allá de una descripción clásica de las estructuras anatómicas, los autores establecen una relación directa entre cada región corporal y su aplicación quirúrgica, facilitando la comprensión de los diferentes abordajes operatorios, la localización de estructuras vasculonerviosas y la selección de las técnicas anestésicas más apropiadas para cada procedimiento. Este enfoque fortalece la capacidad del lector para interpretar la anatomía desde una perspectiva eminentemente clínica.

A medida que avanza la obra, el lector encuentra un desarrollo ordenado de las principales intervenciones quirúrgicas realizadas en bovinos. Cada procedimiento es presentado considerando sus indicaciones clínicas, fundamentos anatómicos, protocolos anestésicos, descripción técnica, cuidados postoperatorios y posibles complicaciones. Esta metodología didáctica favorece un aprendizaje integral y permite comprender que el éxito quirúrgico depende de la adecuada interacción entre todas las etapas del acto operatorio y no únicamente de la ejecución de la cirugía.

Otro elemento que merece ser destacado es el importante soporte gráfico que acompaña al texto. Las ilustraciones anatómicas, esquemas, diagramas y fotografías clínicas enriquecen notablemente la comprensión de los contenidos, facilitando la interpretación de estructuras complejas y la ejecución de los diferentes procedimientos. El material visual no constituye únicamente un complemento del texto, sino un recurso pedagógico que fortalece el proceso de enseñanza-aprendizaje y favorece la formación de competencias quirúrgicas.

Asimismo, resulta evidente el esfuerzo realizado por los autores para fundamentar cada uno de los contenidos en bibliografía científica actualizada y en literatura clásica de reconocido prestigio internacional. Este equilibrio entre la evidencia científica contemporánea y la experiencia clínica acumulada aporta solidez académica a la obra

y garantiza que las recomendaciones presentadas respondan a los principios modernos de la cirugía veterinaria.

Los autores, Dr. Israel Carrillo Álvarez, Mgs. y Dr. Jaime Martínez, Mgs., ponen de manifiesto en este trabajo no solamente su trayectoria docente y profesional, sino también su compromiso con la formación de nuevas generaciones de médicos veterinarios. La claridad expositiva, la organización metodológica de los contenidos y el enfoque eminentemente práctico evidencian un profundo conocimiento de las necesidades académicas y clínicas que enfrenta actualmente la enseñanza de la cirugía bovina.

Estoy convencido de que esta publicación contribuirá significativamente al fortalecimiento de la cirugía veterinaria en Latinoamérica. Su contenido será de gran utilidad para estudiantes de grado y posgrado, docentes universitarios, médicos veterinarios dedicados a la clínica y cirugía de grandes animales, así como para todos aquellos profesionales comprometidos con el bienestar animal y la excelencia en el ejercicio de la medicina veterinaria.

Sin duda, «Cirugía en Bovinos, Bases Anatómicas y Procedimientos Quirúrgicos» constituye una obra que combina conocimiento científico, experiencia clínica y vocación docente, convirtiéndose en un referente académico para quienes buscan comprender la cirugía bovina desde una perspectiva integral, fundamentada en la evidencia y orientada a la práctica profesional.

Ing. Luz Maribel Vallejo Chávez, Ph.D.
Profesora Titular de la carrera de Marketing ESPOCH

INTRODUCCIÓN

La cirugía bovina constituye una de las áreas de mayor complejidad dentro de la Medicina Veterinaria, debido a que integra conocimientos de anatomía, fisiología, farmacología, patología, reproducción, medicina interna y técnicas quirúrgicas, cuya correcta aplicación permite preservar la vida, el bienestar y la productividad de los bovinos. El constante crecimiento de los sistemas de producción pecuaria ha incrementado la necesidad de médicos veterinarios con una sólida formación quirúrgica, capaces de resolver procedimientos tanto electivos como de emergencia bajo condiciones de campo y hospitalarias.

En la actualidad, el desarrollo científico y tecnológico ha permitido una evolución significativa de la cirugía veterinaria. La incorporación de nuevas técnicas anestésicas, materiales de sutura, métodos diagnósticos por imagen, protocolos analgésicos multimodales y procedimientos quirúrgicos menos invasivos ha contribuido a mejorar considerablemente el pronóstico de numerosas enfermedades que anteriormente comprometían la supervivencia de los animales. Sin embargo, el éxito de cualquier intervención continúa dependiendo del conocimiento profundo de la anatomía aplicada, del criterio clínico del cirujano y de la adecuada ejecución de cada procedimiento.

En los bovinos, las particularidades anatómicas y fisiológicas representan un desafío permanente para el médico veterinario. La disposición de los compartimentos gástricos, el tamaño de la cavidad abdominal, la anatomía reproductiva, la conformación del aparato locomotor y las características propias del comportamiento de esta especie obligan a adaptar las técnicas quirúrgicas a las condiciones específicas de cada paciente. Por ello, comprender la anatomía topográfica no solamente constituye un requisito académico, sino también una herramienta indispensable para planificar abordajes seguros, disminuir el riesgo de lesiones iatrogénicas y optimizar los resultados quirúrgicos.

El ejercicio de la cirugía bovina requiere además una visión integral del paciente. La planificación preoperatoria, la evaluación clínica, la elección del protocolo anestésico, el manejo del dolor, la técnica operatoria, el tratamiento postquirúrgico y el seguimiento clínico forman parte de un mismo proceso cuyo objetivo es alcanzar la recuperación funcional del animal y reducir al mínimo la presentación de complicaciones. En consecuencia, la formación del cirujano veterinario debe contemplar no solo la ejecución técnica de una intervención, sino también el análisis fisiopatológico de las enfermedades y la capacidad para tomar decisiones fundamentadas durante todas las etapas del procedimiento quirúrgico.

A pesar del amplio desarrollo de la literatura veterinaria internacional, continúa existiendo una necesidad importante de textos que integren en un solo documento las bases anatómicas, los procedimientos quirúrgicos y el manejo clínico postoperatorio específicamente orientados a los bovinos. En muchas ocasiones, la información disponible se encuentra dispersa entre diferentes publicaciones o aborda únicamente determinadas técnicas quirúrgicas, limitando la formación integral de estudiantes y profesionales.

Con el propósito de contribuir al fortalecimiento de la enseñanza y la práctica clínica, el presente libro reúne información científica actualizada sustentada en literatura especializada internacional, complementada con la experiencia académica y profesional de los autores en el ámbito de la cirugía bovina. El contenido ha sido estructurado siguiendo una secuencia lógica que permite al lector avanzar desde los fundamentos anatómicos hasta la aplicación clínica de los principales procedimientos quirúrgicos desarrollados en la medicina bovina contemporánea.

En el Capítulo I se presentan los fundamentos de la cirugía bovina, con énfasis en la anatomía topográfica, los planos anatómicos quirúrgicos, la irrigación e inervación regional y la anatomía quirúrgica del útero grávido. Este capítulo proporciona las bases indispensables para comprender los diferentes abordajes quirúrgicos y su relación con las estructuras anatómicas de importancia clínica.

El Capítulo II desarrolla las principales cirugías de cabeza en bovinos, incluyendo procedimientos como la exenteración ocular, cirugía del tercer párpado, descorné y colocación de anillos nasales. Para cada intervención se describen las indicaciones clínicas, anatomía aplicada, protocolos anestésicos y analgésicos, técnica quirúrgica, tratamiento postoperatorio y manejo de las posibles complicaciones.

El contenido de esta obra ha sido concebido para servir como texto de consulta en programas de pregrado y posgrado en Medicina Veterinaria, así como para apoyar la actualización permanente de médicos veterinarios dedicados a la clínica y cirugía de bovinos. Su enfoque combina el rigor científico con una orientación eminentemente práctica, incorporando ilustraciones anatómicas, esquemas, fotografías clínicas y protocolos quirúrgicos que facilitan la comprensión y aplicación de los conocimientos.

Esperamos que este libro contribuya al fortalecimiento de la formación académica, al perfeccionamiento de las habilidades quirúrgicas y al desarrollo de una práctica profesional basada en la evidencia científica, el bienestar animal y la excelencia clínica. La cirugía bovina continúa evolucionando constantemente, y solo mediante el estudio permanente, la actualización científica y la experiencia clínica será posible ofrecer soluciones cada vez más seguras y eficaces para los desafíos que enfrenta la medicina veterinaria de los animales de producción.

CAPÍTULO I
FUNDAMENTOS DE CIRUGÍA BOVINA

La cirugía bovina constituye una de las disciplinas más exigentes y técnicamente demandantes dentro de la medicina veterinaria, ya que integra el conocimiento profundo de la anatomía, la fisiología y la patología de los bovinos con las habilidades manuales y el juicio clínico necesarios para intervenir sobre estas especies con éxito. Es el conjunto de procedimientos invasivos que se realizan sobre el bovino con fines terapéuticos, diagnósticos o productivos, utilizando instrumentos quirúrgicos, técnicas de anestesia y antisepsia adecuadas para cada caso. Su estudio y práctica resultan fundamentales para el médico veterinario de campo, quien frecuentemente debe resolver emergencias quirúrgicas en condiciones rurales, con recursos limitados y en animales de gran tamaño (Mulon & Babkine, 2021).

El dominio de los principios básicos permite al cirujano veterinario anticipar complicaciones, tomar decisiones intraoperatorias oportunas y garantizar el bienestar animal durante todo el proceso. Entre los fundamentos esenciales se incluyen: la correcta evaluación prequirúrgica del paciente, la selección del protocolo anestésico más adecuado según la región anatómica y el estado general del animal, el manejo estricto de la asepsia y antisepsia, la elección del material de sutura y de los instrumentos quirúrgicos pertinentes, y el establecimiento de un plan de recuperación postoperatoria (Ames & Glock, 2022).

La anatomía topográfica del bovino presenta diferencias significativas respecto a otras especies domésticas: el rumen, el retículo, el omaso y el abomaso ocupan la mayor parte de la cavidad abdominal; la ubre ocupa el espacio entre los miembros posteriores; y el aparato locomotor está sometido a cargas biomecánicas considerables (Dyce et al., 2022). La indicación surge cuando el cuadro clínico no responde al tratamiento médico conservador, cuando existe riesgo inminente para la vida del animal o cuando la producción y el bienestar se ven comprometidos de manera irreversible. La decisión debe basarse en criterios clínicos objetivos, en la valoración económica del animal y en el pronóstico esperado (Fubini & Ducharme, 2023).

Bases anatómicas aplicadas

1. Anatomía topográfica del bovino

1.1. Regiones craneales

1.1.1. Región Frontocornual

La base ósea de esta región está constituida primordialmente por el hueso frontal, el cual posee una extensión que abarca la totalidad del techo de la cavidad craneal y se proyecta lateralmente en los procesos cornuales, en la musculatura asociada se destaca el músculo frontal y el músculo intercornual, que actúan como planos de cobertura sobre el periostio. Esta zona es de relevancia para el procedimiento de descornado; el bloqueo del nervio cornual se efectúa mediante la infiltración de anestésico en el borde lateral de la cresta frontal externa, donde el nervio se sitúa superficialmente bajo la fascia y el músculo frontal (Figura 1.1) (Morales, 2021; Guerrero, 2017).

Figura 1.1

Región frontocornual.

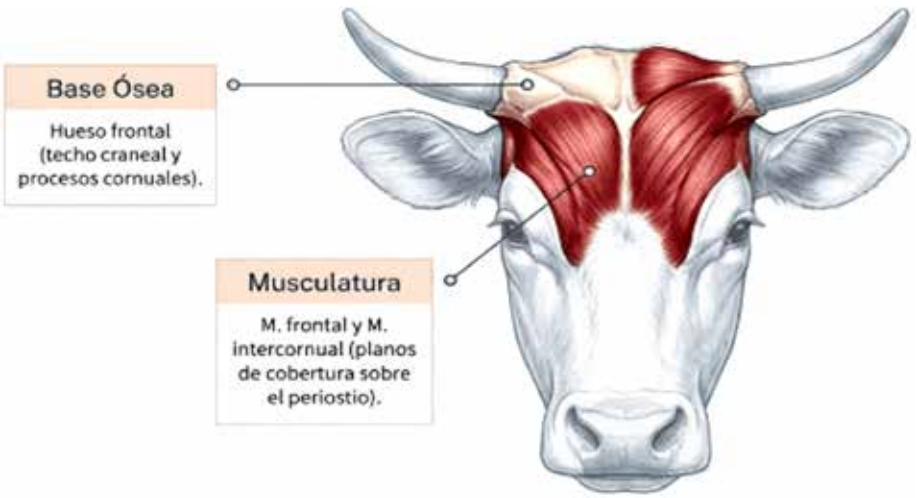

Nota. Se aprecia la región frontocornual del bovino, detallando su base ósea (hueso frontal) y musculatura. Imagen generada con el apoyo de la IA Gemini (Google, 2026).

1.1.2. Región Infraorbitaria y Nasolabial

Esta región se asienta sobre el complejo óseo formado por los huesos maxilar, nasal, incisivo y lagrimal, donde el foramen infraorbitario en el maxilar actúa como el principal punto de referencia, los músculos que definen el relieve y la función de esta zona son el elevador nasolabial y el elevador propio del labio superior. Esta región es el sitio de elección para el bloqueo del nervio infraorbitario, el cual debe ser abordado mediante la palpación del foramen dorsal al primer premolar superior (Figura 1.2) (Guerrero, 2017).

Figura 1.2

Región infraorbitaria y nasolabial.

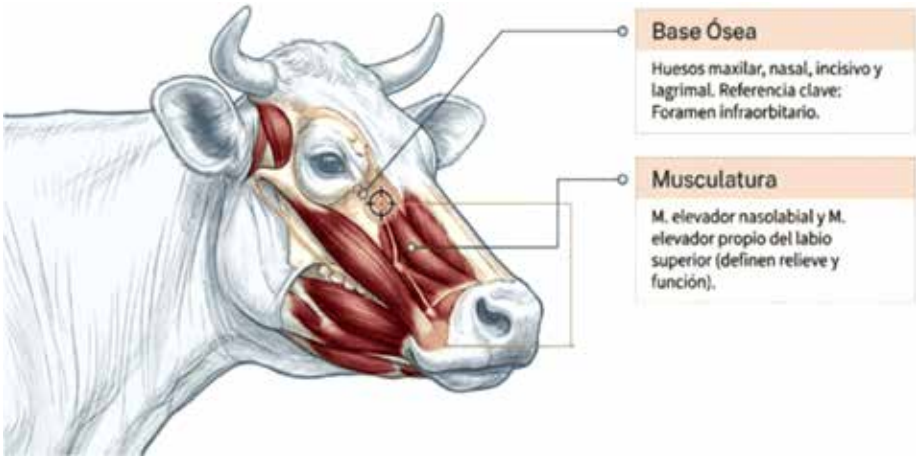

Nota. Región implicada como punto de referencia para el abordaje anestésico del nervio infraorbitario. Imagen generada con el apoyo de la IA Gemini (Google, 2026).

1.1.3. Región Masetérica y Mandibular

El soporte estructural es la mandíbula, específicamente su rama lateral y el ángulo mandibular, que sirve de inserción para el músculo masetero, una estructura multipenada esencial para la biomecánica de la masticación y la rumia. La densidad de este músculo protege la integridad ósea, pero también delimita los puntos de acceso para el

bloqueo del nervio alveolar inferior. Este procedimiento se realiza por la cara medial de la mandíbula, utilizando el borde caudal del masetero como guía para alcanzar el foramen mandibular, su importancia médica radica en la capacidad de realizar cirugías reconstructivas mandibulares o extracciones dentales complejas (Figura 1.3) (Aspinall y Cappello, 2015).

Figura 1.3

Región masetérica y mandibular.

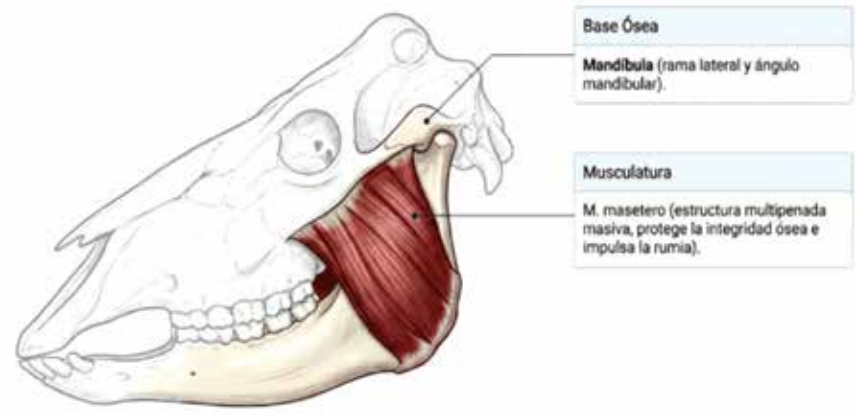

Nota. Esta zona mandibular se asocia principalmente con la biomecánica de la masticación y el soporte funcional de la mandíbula. Imagen generada con el apoyo de la IA Gemini (Google, 2026).

1.1.4. Región Orbitaria y Cigomática

La base ósea está conformada por los huesos frontal, lagrimal y cigomático, que delimitan la órbita ósea, la musculatura extrínseca del ojo y el músculo malar son las estructuras blandas predominantes en la superficie. Esta región es vital para la realización del bloqueo del nervio retrobulbar, el cual se apoya en la muesca formada por el proceso frontal del hueso cigomático, este bloqueo permite la enucleación del globo ocular o la resolución de neoplasias oculares (carcinomas) con el animal en estación, garantizando una analgesia profunda de todas las estructuras intraorbitarias (Figura 1.4) (Guerrero, 2017; Saldivia, 2022).

Figura 1.4

Región orbitaria y cigomática.

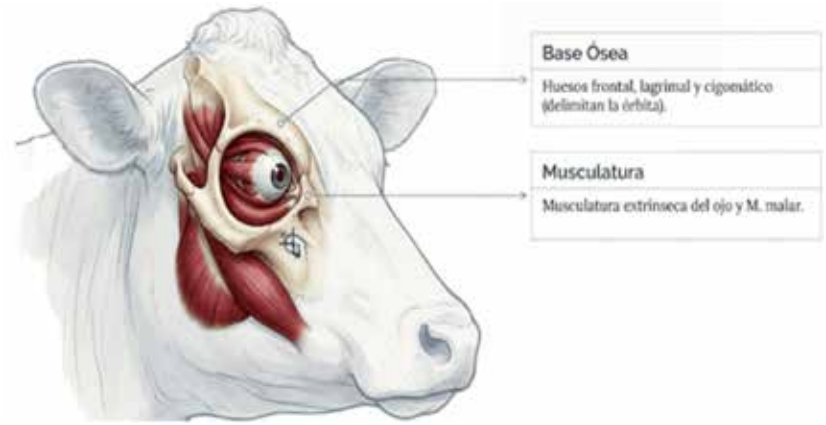

Nota. Se identifica la zona anatómica especializada que integra soporte estructural y movilidad ocular. Imagen generada con el apoyo de la IA Gemini (Google, 2026).

1.1.5. Región cervical dorsal

Corresponde a la porción superior del cuello, delimitada por el rafe medio dorsal y extendiéndose desde el cráneo hasta la cruz, teniendo como base ósea las vértebras cervicales y la transición hacia las torácicas. En esta zona predominan músculos potentes como el esplenio, el semiespinoso de la cabeza y el longísimo del cuello, que permiten la extensión y estabilidad de la cabeza. Asimismo, el ligamento nucal constituye una estructura fundamental que se inserta sobre las apófisis espinosas y actúa como soporte pasivo, facilitando el mantenimiento de la postura sin gasto energético excesivo. Esta región es clave en la evaluación de rigidez cervical, traumatismos y alteraciones posturales, además de ser utilizada como referencia en abordajes dorsales (Figura 1.5) (Morales, 2021).

Figura 1.5

Región cervical dorsal.

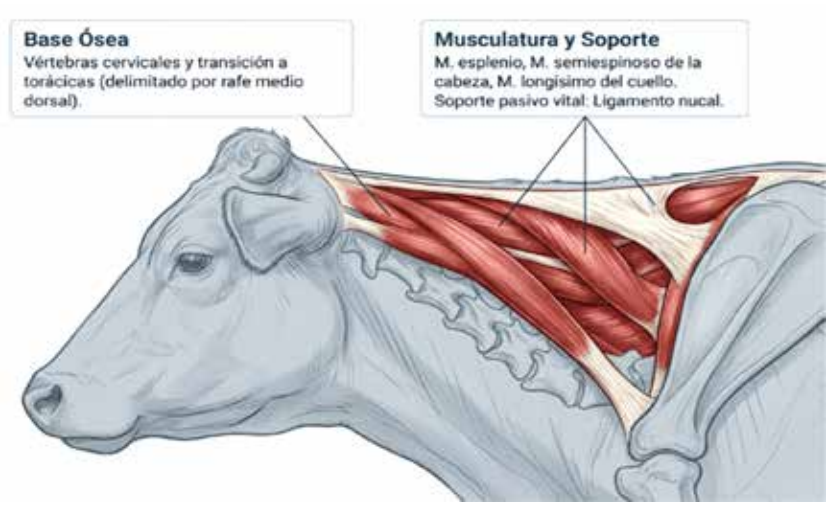

Nota. Se observa la región funcional del cuello que integra estabilidad postural y soporte pasivo, esencial en la dinámica de sostén y movimiento de la cabeza. Imagen generada con el apoyo de la IA Gemini (Google, 2026).

1.1.6. Región cervical lateral

Se ubica en ambos lados del cuello y se relaciona directamente con las vértebras cervicales como eje estructural, estando cubierta por musculatura superficial y profunda. Entre los músculos más relevantes destacan el braquiocefálico, el esternocefálico y el omotransverso, los cuales permiten movimientos de flexión, extensión y desplazamiento lateral del cuello. Esta región es de gran importancia porque constituye el sitio de preferencia para la administración de inyecciones intramusculares en bovinos, debido a la adecuada masa muscular y accesibilidad (Figura 1.6) (Morales, 2021).

Figura 1.6

Región cervical lateral.

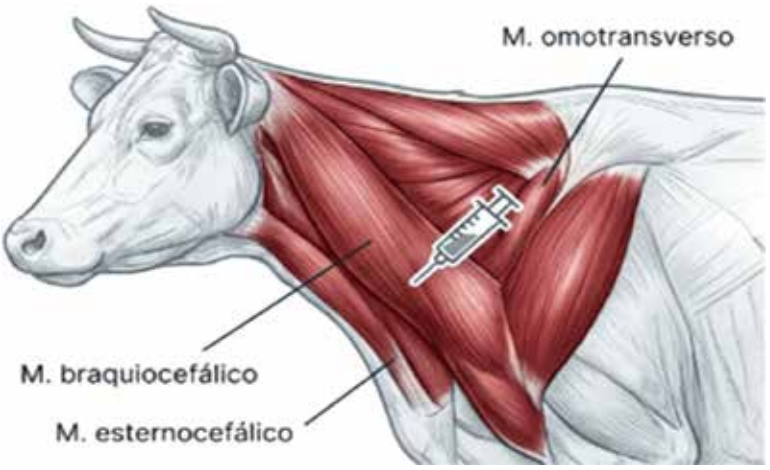

Nota. Se visualiza a la región lateral del cuello que destaca por su movilidad y desarrollo muscular, contribuyendo a la funcionalidad y adaptación del segmento cervical. Imagen generada con el apoyo de la IA Gemini (Google, 2026).

1.1.7. Región parotídea

Se localiza caudal a la rama mandibular y ventral a la base de la oreja, formando parte de la subdivisión lateral del cuello, su base ósea está dada por la mandíbula y el hueso temporal, en el plano muscular se encuentra la porción caudal del músculo masetero junto con músculos cervicales superficiales que delimitan la región. Esta zona es anatómicamente compleja debido a la cercanía con la articulación temporomandibular, lo que implica una interacción directa entre estructuras óseas y musculares relacionadas con la masticación. El conocimiento de esta región es fundamental para abordar patologías mandibulares, dificultades masticatorias o procesos inflamatorios (Figura 1. 7) (Morales, 2021).

Figura 1.7

Región parotídea.

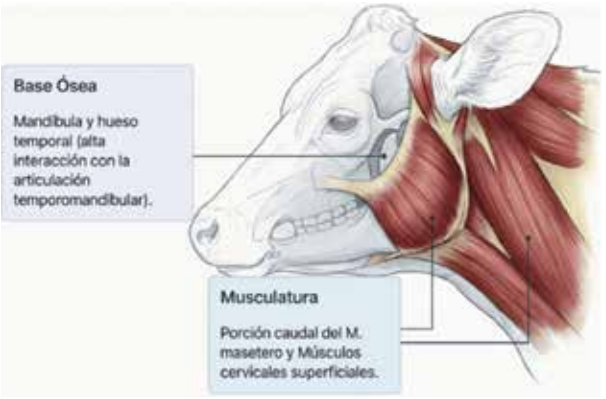

Nota. Se identifica a la región de transición entre cabeza y cuello que integra componentes estructurales y funcionales implicados en la dinámica mandibular. Imagen generada con el apoyo de la IA Gemini (Google, 2026).

1.1.8. Región de la oreja

Está constituida principalmente por el cartílago auricular, que se articula indirectamente con estructuras óseas del cráneo como el hueso temporal, y por músculos auriculares que permiten su movilidad. Estos músculos, aunque de menor tamaño, están organizados en diferentes planos que permiten dirigir el pabellón auricular en respuesta a estímulos externos. Desde el punto de vista funcional, contribuyen a la orientación auditiva y a la expresión del comportamiento del animal. Además, se la considera relevante en procedimientos de identificación, manejo y evaluación del estado general del bovino, ya que alteraciones en la movilidad auricular pueden indicar problemas musculares (Figura 1.8) (Guerrero, 2017).

Figura 1.8

Región de la oreja.

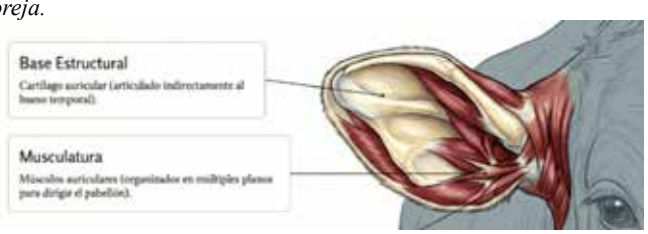

Nota. Se aprecia la estructura anatómica móvil vinculada a funciones sensoriales. Imagen generada con el apoyo de la IA Gemini (Google, 2026).

1.2. Regiones torácicas

1.2.1. Región Costal e Intercostal

La arquitectura ósea comprende las trece costillas y sus respectivos cartílagos costales, los cuales articulan con las vértebras torácicas para proteger el parénquima pulmonar y el corazón, el plano muscular está compuesto por los músculos intercostales externos e internos, además del músculo serrato ventral torácico que estabiliza el tronco. Los espacios intercostales son las vías de acceso para la auscultación pleuropulmonar y la realización de bloqueos de los nervios intercostales, para una anestesia parietal efectiva, necesaria en toracocentesis o biopsias, el anestésico debe depositarse en el borde caudal de la costilla, evitando la lesión del paquete vasculonervioso intercostal y garantizando la analgesia de la pleura parietal (Figura 1.9) (Morales, 2021; Guerrero, 2017).

Figura 1.9

Región costal e intercostal.

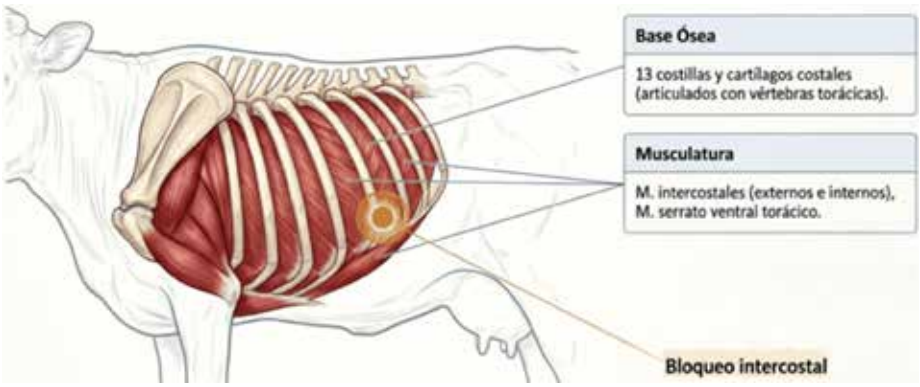

Nota. Se visualiza la zona estructural del tórax que contribuye a la estabilidad del tronco. Imagen generada con el apoyo de la IA Gemini (Google, 2026).

1.2.2. Región Pectoral y Esternal

Esta región se apoya en el esternón y es recubierta por los músculos pectorales superficiales y el músculo pectoral profundo, estos músculos

no solo cumplen funciones locomotoras de aducción, sino que actúan como una barrera de protección ventral para el mediastino craneal. Esta región es un indicador semiológico de alta sensibilidad para el diagnóstico de edemas gravitacionales asociados a la *reticuloperitonitis* traumática o insuficiencias cardíacas congestivas, la palpación y evaluación de la masa muscular pectoral permite identificar acumulaciones de líquido intersticial que sugieren procesos inflamatorios graves que requieren intervención inmediata (Figura 1.10) (Morales, 2021).

Figura 1.10

Región pectoral y esternal.

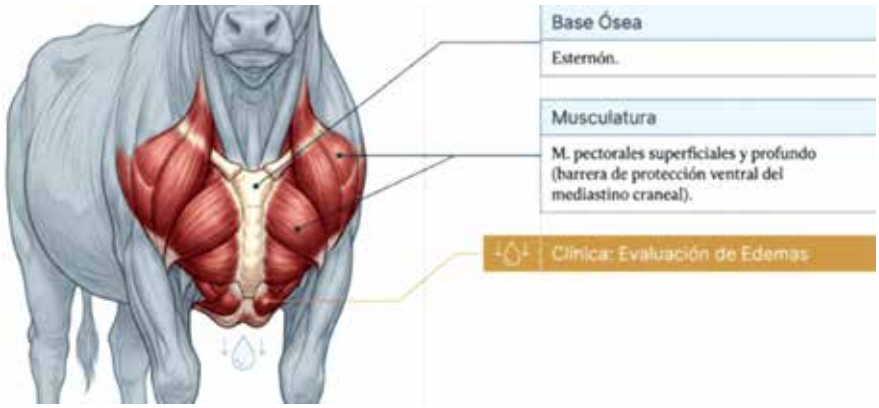

Nota. Se identifica la zona ventral del tórax vinculada al soporte y a la valoración clínica del animal. Imagen generada con el apoyo de la IA Gemini (Google, 2026).

1.2.3. Región interescapular

Se localiza entre ambas escápulas en la porción dorsal del tórax craneal, teniendo como base ósea las vértebras torácicas y las escápulas, en esta región se dispone una musculatura densa y funcionalmente importante, donde destacan el músculo trapecio, el romboide y el serrato ventral, los cuales participan en la fijación de la escápula y en la suspensión del tronco. Estas estructuras musculares permiten la transmisión de fuerzas durante la locomoción y contribuyen a la estabilidad del cuerpo. Esta es ampliamente utilizada para la administración de inyecciones subcutáneas debido a la presencia de tejido laxo y su fácil acceso (Figura 1.11) (Guerrero, 2017).

Figura 1.11

Región interescapular.

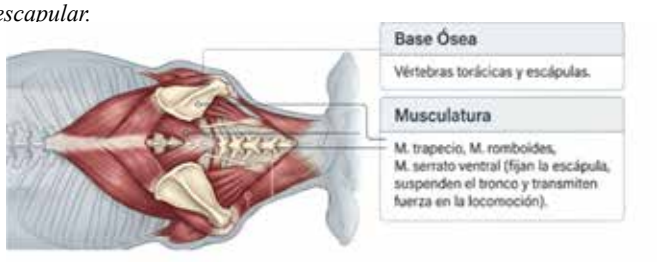

Nota. Se visualiza la zona dorsal del tronco que contribuye a la estabilidad estructural y a la biomecánica locomotora del animal. Imagen generada con el apoyo de la IA Gemini (Google, 2026).

1.2.4. Región torácica dorsal

Corresponde a la parte superior del tórax, sustentada por las vértebras torácicas y las costillas, formando una estructura ósea sólida que protege el contenido interno. La musculatura de esta región es prominente e incluye músculos como el longísimo del dorso, el iliocostal y el espinoso, los cuales son esenciales para la extensión, estabilidad y alineación de la columna vertebral. Estos músculos también contribuyen a mantener la postura del animal y a soportar el peso corporal durante la locomoción. Desde el punto de vista clínico, esta región es fundamental para la evaluación de la condición corporal, detección de atrofias musculares y diagnóstico de alteraciones musculoesqueléticas (Figura 1.12) (Morales, 2021).

Figura 1.12

Región torácica dorsal.

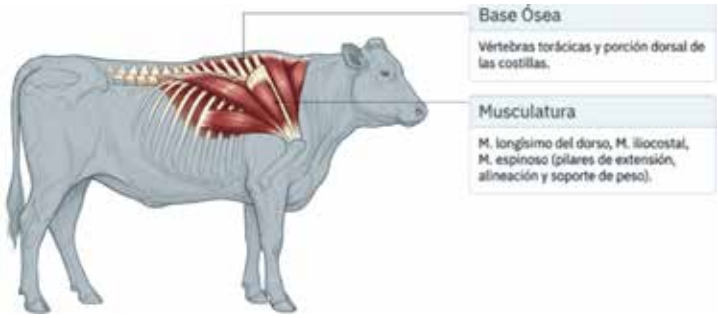

Nota. Se identifica a la zona dorsal del tórax implicada en el soporte axial, la postura y la integridad funcional de la columna vertebral. Imagen generada con el apoyo de la IA Gemini (Google, 2026).

1.3. Región abdominal

1.3.1. Anatomía topográfica

La región abdominal en los bovinos se extiende caudalmente desde el diafragma hasta la entrada de la pelvis. Dorsalmente está delimitada por las vértebras lumbares, lateralmente por la pared abdominal y ventralmente por la musculatura abdominal. Topográficamente esta región está organizada en compartimentos dorsal, ventral y lateral usándose para localizar relativamente la posición de las vísceras y su relación con puntos externos de referencia. En la cavidad abdominal, el aparato digestivo (especialmente el complejo retículo rumen) ocupa la mayor parte del espacio que se extiende desde el diafragma hasta la entrada pélvica ocupando principalmente el lado izquierdo y el abdomen, desplazando las otras vísceras hacia el lado derecho (Braun et al., 2014; Fiore et al., 2020).

Figura 1.13

Disposición anatómica de los órganos abdominales del aparato digestivo.

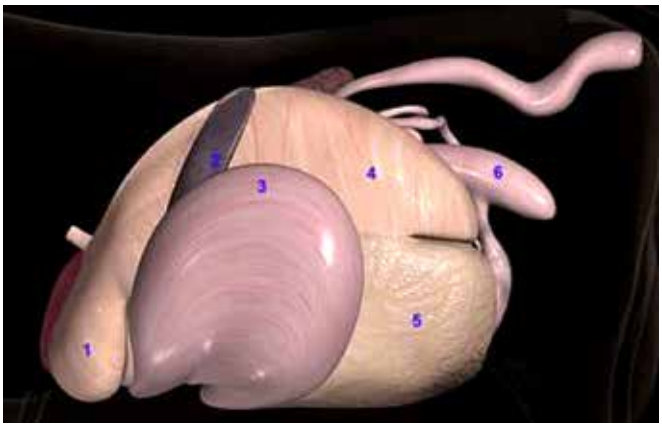

Nota.1, retículo; 2, bazo; 3, curvatura mayor del abomaso izquierdo desplazado; 4, saco dorsal del rumen; 5, saco ventral del rumen cubierto por el epiplón mayor; 6, ápice del ciego. Tomado de Niehaus (2008).

El rumen es la estructura de mayor volumen dentro de la cavidad abdominal ocupando gran parte de las regiones dorsal y ventral izquierda, su disposición genera un desplazamiento sobre los demás

órganos, como el abomaso o estómago verdadero y el intestino, así que, en bovinos suele usarse para guiarse en la ubicación topográfica de los demás órganos abdominales. Craneal al rumen se localiza el retículo junto al diafragma, esto suele ser importante ya que este órgano está próximo a las estructuras torácicas. El omaso se sitúa al lado derecho, en la parte craneal mientras que el abomaso ocupa la región ventral derecha y se extiende desde la región xifoidea hasta la caudal (Martín et al., 2019).

El intestino delgado se encuentra principalmente en la región ventral derecha del abdomen, el intestino grueso se encuentra distribuido en secciones; el colon ascendente forma una espiral localizada en el lado derecho al igual que el ciego y se extiende caudalmente, mientras que el colon descendente se encuentra hacia la cavidad pélvica. El hígado por otra parte, al ser de gran tamaño se encuentra casi completamente desplazado hacia el lado derecho por presencia del rumen estando en contacto con el diafragma y las ultimas costillas. El bazo se localiza al lado izquierdo, continuo a la pared del rumen. Los riñones están ubicados de manera asimétrica, el derecho resulta ser más craneal y fijo, mientras que el izquierdo se encuentra en una posición caudal y medial ya que se encuentra bajo la presión constante del rumen (Borges et al., 2021).

Desde una perspectiva topográfica, las relaciones espaciales entre los órganos son esenciales para comprender la dinámica interna de la cavidad abdominal, el tamaño y ubicación del rumen condiciona tanto la ubicación como la movilidad y accesibilidad clínica de las vísceras y órganos que también se ubican dentro de esta. La organización topográfica de las vísceras abdominales en bovinos es clave para el diagnóstico clínico. La ubicación del abomaso junto a la pared ventral derecha permite entender patologías como su desplazamiento, el cual ocurre por acumulación de gas y disminución de la motilidad, mientras que la ubicación del retículo en contacto con el diafragma está asociada comúnmente a *reticuloperitonitis* traumática haciendo que la anatomía topográfica, además de describir la disposición estructural, permite interpretar la fisiopatología de las enfermedades (Fiore et al., 2020).

1.3.2 Anatomía del flanco izquierdo

El flanco izquierdo es la región más importante desde el punto de vista clínico debido a la presencia del rumen, el cual ocupa gran parte del lado izquierdo del abdomen. La Figura 1.14 corresponde a una vista lateral izquierda del abdomen bovino, a nivel del flanco, donde se observa la disposición de las vísceras abdominales tras la separación del músculo oblicuo externo (Ashdown y Done, 2011). En esta región, el órgano predominante es el rumen, específicamente su saco caudodorsal, el cual ocupa la mayor parte del lado izquierdo del abdomen. Dorsalmente se identifican las costillas y los espacios intercostales, que delimitan cranealmente el flanco, mientras que caudalmente se continúa hacia la región paralumbar (Ashdown y Done, 2011). En profundidad, se observa el diafragma, que separa la cavidad abdominal de la torácica.

Figura 1.14

Vista lateral izquierda del abdomen bovino (flanco izquierdo).

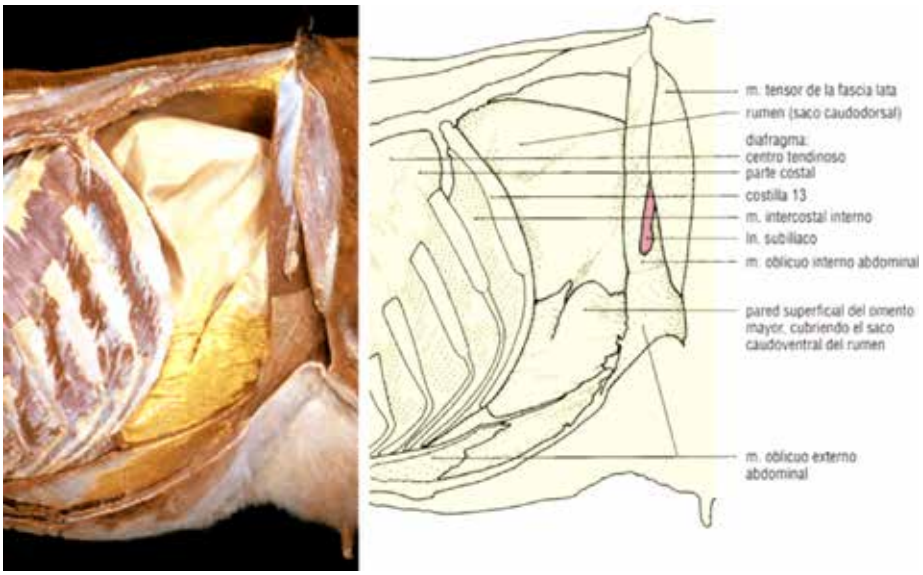

Nota. Se muestra la relación del rumen con la pared abdominal y las estructuras musculares. Tomado de Ashdown y Done (2011).

Figura 1.15

Vista lateral izquierda del abdomen bovino a nivel del flanco izquierdo.

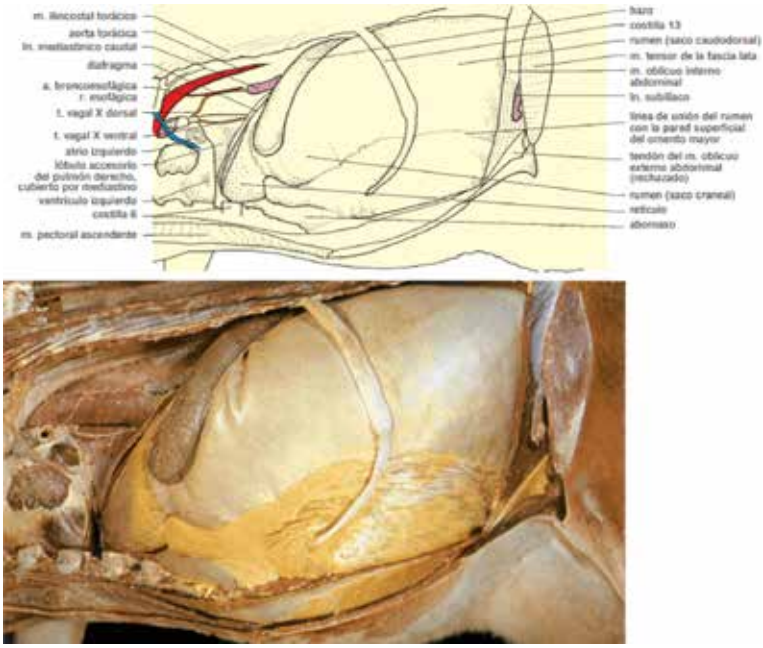

Nota. Se observa la disposición del rumen y su relación con el retículo, bazo, abomaso y pared abdominal. Tomado de Ashdown y Done (2011).

La Figura 1.15 corresponde a una vista lateral izquierda del abdomen bovino, a nivel del flanco izquierdo, después de la resección parcial de la pared abdominal y del diafragma. Esta disección permite observar con claridad la disposición topográfica de las vísceras abdominales y su relación con la pared costal y muscular. La estructura que ocupa la mayor parte de esta región es el rumen, principalmente sus sacos caudodorsal y craneal, que llenan gran parte del lado izquierdo de la cavidad abdominal. Esta disposición explica por qué el flanco izquierdo se encuentra dominado anatómica y clínicamente por este compartimento gástrico (Ashdown y Done, 2011).

En la porción craneal se observa el retículo, ubicado en estrecha relación con el diafragma. También se identifica el abomaso, aunque más ventral, y el bazo, dispuesto sobre la superficie del rumen. Estas relaciones anatómicas son importantes porque permiten comprender la localización

de procesos patológicos y la propagación de lesiones, como ocurre en la r*eticuloperitonitis* traumática (Ashdown y Done, 2011).

En la pared lateral del abdomen se distinguen el músculo oblicuo interno del abdomen y el músculo oblicuo externo abdominal, este último reflejado para exponer las vísceras. Asimismo, se observa el músculo tensor de la fascia lata y el nódulo linfático subilíaco, estructura de interés en la exploración clínica regional. Desde el punto de vista topográfico, esta imagen demuestra que el flanco izquierdo constituye una región de gran importancia clínica y quirúrgica, debido a que ofrece acceso al rumen y a otras estructuras abdominales, siendo una zona fundamental para procedimientos como la *rumenotomía* y para la evaluación de alteraciones digestivas (Ashdown y Done, 2011).

Figura 16.

Relaciones del retículo en el flanco izquierdo del bovino.

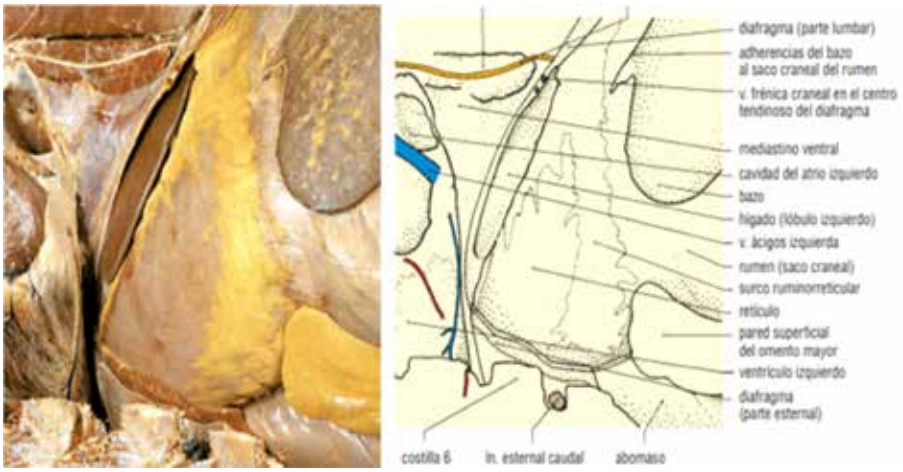

Nota. Se muestra la proximidad con el diafragma, rumen, bazo y abomaso. Tomado de Ashdown y Done (2011).

Corresponde a una vista lateral izquierda del abdomen bovino, enfocada en la región craneal del flanco izquierdo, donde se observan las relaciones anatómicas del retículo con otras estructuras torácicas y abdominales (Ashdown y Done, 2011). El retículo se localiza en la porción craneoventral del abdomen, en estrecha relación con el

diafragma, lo que explica su proximidad con estructuras torácicas como el corazón y los pulmones. Esta disposición anatómica es de gran importancia clínica, ya que facilita la propagación de procesos patológicos, como en la *reticuloperitonitis* traumática (Ashdown y Done, 2011).

Dorsal y caudal al retículo se encuentra el rumen, mientras que ventralmente se observa el abomaso. Sobre el rumen se dispone el bazo, el cual se adhiere a su superficie. También se identifican estructuras vasculares importantes como la vena frénica craneal y vasos gástricos, que participan en la irrigación de esta región (Ashdown y Done, 2011).

En relación con la pared corporal, se observan las costillas, el diafragma (porción esternal y lumbar) y el mediastino, lo que evidencia la estrecha conexión entre cavidad torácica y abdominal en esta zona esta imagen demuestra que el flanco izquierdo no solo está dominado por el rumen, sino que también incluye estructuras clave como el retículo, cuyas relaciones anatómicas explican muchas patologías digestivas y sistémicas (Ashdown y Done, 2011).

Figura 1.17

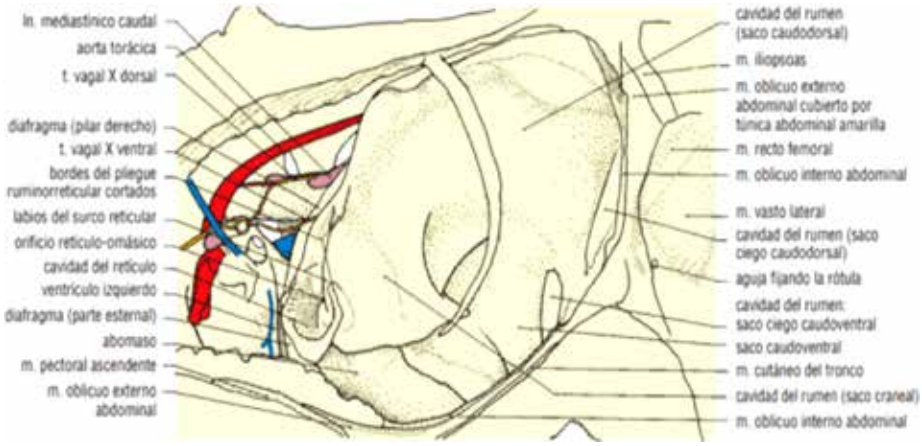

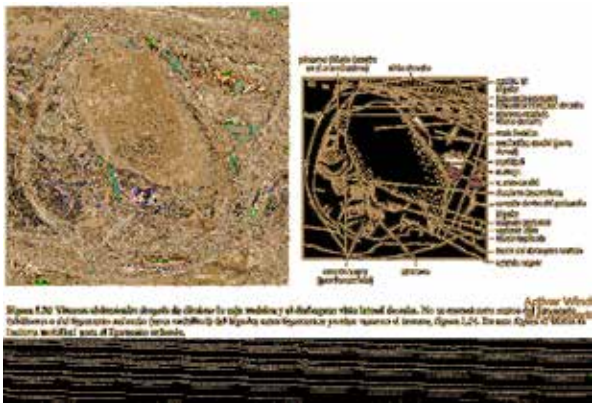

Tomado de Ashdown y Done (2011).

La Figura 1.17 corresponde a una vista lateral izquierda del abdomen bovino, en la cual se ha eliminado parcialmente la pared del rumen para exponer las relaciones anatómicas entre los compartimentos gástricos, especialmente el rumen, retículo y abomaso. El rumen ocupa la mayor parte del lado izquierdo del abdomen, constituyendo la estructura predominante del flanco izquierdo. En su porción craneal se observa el retículo, el cual se encuentra en íntima relación con el diafragma, lo que explica su cercanía con estructuras torácicas (Ashdown y Done, 2011). Ventralmente se identifica el abomaso, que se dispone en contacto con la pared abdominal. Asimismo, se observa la continuidad funcional entre el rumen y el retículo a través del surco ruminoreticular.

La imagen también permite reconocer estructuras importantes como el esófago, el diafragma, los troncos vagales y grandes vasos como la aorta torácica, los cuales participan en la inervación y vascularización de los compartimentos gástricos. Desde el punto de vista topográfico, esta representación destaca la organización y relación de los órganos digestivos en el flanco izquierdo, siendo fundamental para la comprensión clínica de patologías digestivas en bovinos (Ashdown y Done, 2011).

El flanco izquierdo del bovino está dominado por el rumen, tanto en su disposición externa como en su organización interna, y su estrecha relación con el retículo, el abomaso y el diafragma. Estas relaciones

anatómicas explican la importancia de esta región en la exploración clínica, el diagnóstico de enfermedades digestivas y su relevancia como sitio de abordaje quirúrgico en la práctica veterinaria (Ashdown y Done, 2011).

1.3.3. Anatomía del flanco derecho

El flanco derecho del bovino corresponde a la región lateral derecha del abdomen y se caracteriza por albergar diversas estructuras digestivas, entre ellas el abomaso, el intestino delgado, el ciego y parte del colon. A diferencia del flanco izquierdo, donde predomina el rumen, el lado derecho presenta una organización más compleja debido a la presencia de múltiples vísceras. Esta región tiene gran importancia en la práctica clínica veterinaria, porque permite la evaluación de alteraciones digestivas como desplazamientos del abomaso, obstrucciones intestinales y procesos fermentativos, además de ser un sitio de interés en procedimientos diagnósticos y quirúrgicos (Ashdown y Done, 2011).

Figura 1.18

Vista lateral derecha del abdomen bovino

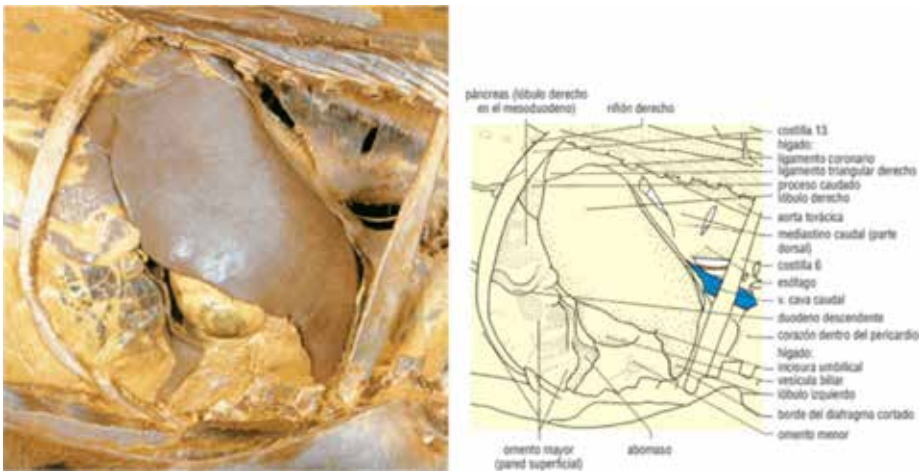

Nota. Disposición del hígado y su relación con el abomaso, duodeno y riñón derecho. Tomado de Ashdown y Done (2011).

La Figura 1.18 corresponde a una vista lateral derecha del abdomen bovino, en la cual se ha retirado la caja torácica y el diafragma para exponer las vísceras abdominales del lado derecho, en esta región se observa como estructura predominante el hígado, que ocupa gran parte del flanco derecho y se ubica en estrecha relación con el diafragma y las costillas. En su cara visceral se identifica la vesícula biliar, encargada del almacenamiento de la bilis. Ventralmente se localiza el abomaso, que se dispone hacia la región inferior del abdomen y participa en la digestión enzimática. En relación con el hígado también se observa el duodeno descendente, el cual forma parte del intestino delgado y se encuentra asociado al páncreas, especialmente su lóbulo derecho (Ashdown y Done, 2011).

Dorsalmente se identifica el riñón derecho, ubicado en posición más craneal en comparación con el izquierdo, y en proximidad con grandes estructuras vasculares como la vena cava caudal y la aorta torácica. Asimismo, se observa el esófago en su trayecto hacia el estómago. Esta figura evidencia que el flanco derecho del bovino presenta una disposición más compleja que el izquierdo, debido a la presencia de múltiples órganos y estructuras, lo que resalta su importancia en la evaluación clínica y el diagnóstico de patologías digestivas y hepáticas (Ashdown y Done, 2011).

1.4 Región pélvica

La región pélvica es la continuación caudal de la cavidad abdominal y está delimitada por el anillo pélvico óseo (formado por el íleon, isquion, pubis y sacro). En esta región se encuentran las porciones terminales del sistema digestivo, urinario y reproductor. El recto ocupa la posición dorsal de la cavidad pelviana y continua cranealmente con el colon descendente lo cual se toma en cuenta durante la exploración clínica a través de palpación rectal. La vejiga urinaria se encuentra ventral al recto, pero su posición puede variar si se encuentra llena o vacía pudiéndose extender hacia la cavidad abdominal cuando se encuentra distendida (Braun et al., 2014).

Figura 1.19

Disposición anatómica de los órganos abdominales del aparato digestivo.

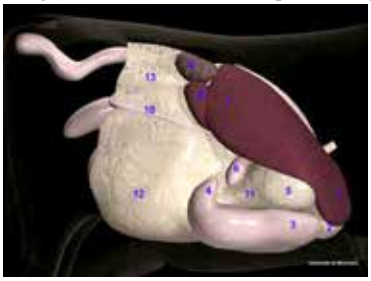

Nota. 1, lóbulo izquierdo del hígado; 2, retículo; 3, abomaso; 4, antro pilórico; 5, omaso; 6, vesícula biliar; 7, lóbulo derecho del hígado; 8, lóbulo caudado del hígado; 9, riñón derecho; 10, duodeno descendente; 11, epiplón menor; 12, epiplón mayor; 13, mesoduodeno. Tomado de Niehaus (2008).

En las hembras los órganos reproductores (útero, cérvix, vagina, etc.) se localizan principalmente en la región pélvica, aunque el útero puede llegar a proyectarse hacia la cavidad abdominal dependiendo de su estado fisiológico. Los ovarios están situados en la transición entre las cavidades abdominal y pelviana, en los machos, esta zona está ocupada por la uretra pélvica y las glándulas accesorias. La ubicación de estos órganos facilita las funciones reproductivas y excretoras permitiendo su evaluación mediante técnicas adecuadas, como la palpación rectal o la ecografía (Borges et al., 2021).

Figura 1.20

Representación de los órganos en la cavidad pelviana.

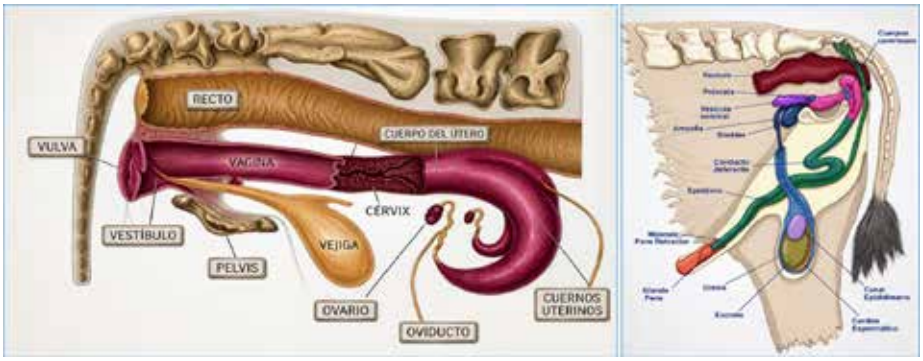

Nota. Se observan los órganos genitales que ocupan la cavidad pélvica en los bovinos. A la derecha se observa la disposición de los órganos genitales del macho y a la izquierda de la hembra. Imagen generada con el apoyo de la IA Gemini (Google, 2026).

La anatomía topográfica de las regiones abdominales y pélvicas del bovino están en su mayoría influenciadas por el sistema digestivo propio de los rumiantes, esta disposición determina la ubicación de los demás órganos condicionándolos y distribuyéndolos en el resto de la cavidad, durante la interpretación clínica y quirúrgica del paciente se evalúan justamente estas relaciones anatómicas, es por eso que, la comprensión de esta organización permiten que el médico veterinario pueda localizar estructuras con precisión, interpretando signos clínicos para establecer un correcto diagnóstico y un adecuado procedimiento terapéutico (Fiore et al., 2020; Martín et al., 2019).

2. Planos anatómicos quirúrgicos

Se definen como el conjunto de capas anatómicas que deben ser atravesadas de manera ordenada y controlada durante un procedimiento quirúrgico para acceder a una estructura u órgano específico. Estos planos están organizados desde la superficie hacia la profundidad e incluyen estructuras como la piel, el tejido subcutáneo, las fascias, los músculos y las membranas serosas, cuya disposición varía según la región anatómica (Figura 1.21). Su conocimiento es fundamental en cirugía veterinaria, debido a que permite realizar incisiones precisas, minimizar el daño tisular y reducir el riesgo de complicaciones intra y postoperatorias (Morales, 2021).

Figura 1.21

Planos quirúrgicos.

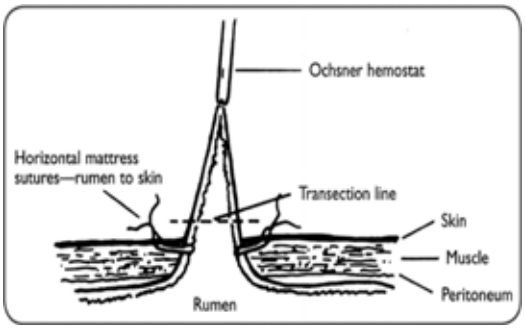

Nota. Extracción del rumen, penetración de la musculatura abdominal y el peritoneo. Tomado de Ames (2014).

2.1. Región abdominal

La región abdominal en bovinos constituye una de las principales vías de acceso quirúrgico, especialmente en procedimientos como la laparotomía exploratoria y la cesárea. Esta región está formada por una serie de planos anatómicos dispuestos de manera ordenada desde la superficie hacia la cavidad abdominal, cuya correcta identificación es fundamental para realizar una incisión segura y eficiente (Vijayaboorani, Jayakumar, Senthil Kumar y Sivagnanam, 2024). La inervación de esta región está dada principalmente por los nervios intercostales, iliohipogástrico e ilioinguinal (Figura 1.22), responsables tanto de la función motora como de la sensibilidad, lo que adquiere relevancia en la aplicación de técnicas de anestesia local durante los procedimientos quirúrgicos (Hendrickson y Baird, 2013).

Figura 1.22

Inervación de la pelvis bovina.

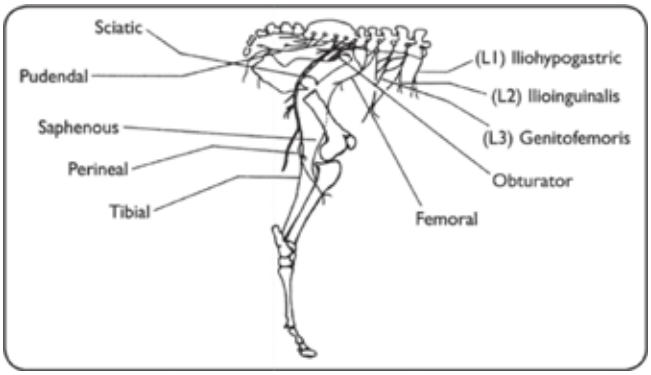

Nota. Esquema de la inervación de la pelvis bovina que muestra los principales nervios, incluyendo el nervio ciático, femoral, obturador y ramas lumbares. Tomado de Ames (2014).

La pared abdominal está compuesta por piel, tejido subcutáneo y fascias, seguidos por una capa muscular bien desarrollada integrada por los músculos oblicuo externo, oblicuo interno y transverso del abdomen (Figura 1.23), los cuales proporcionan resistencia y protección a las vísceras abdominales (Agarwal y Krishnamurthy, 2023). Estos músculos presentan fibras orientadas en diferentes direcciones, lo que permite, en

muchos casos, su separación mediante disección roma en lugar de corte, reduciendo el trauma tisular (Hendrickson y Baird, 2013).

Figura 1.23 *Músculos abdominales.*

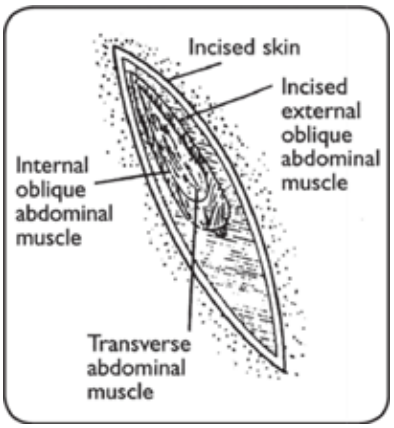

Nota. Incisión de piel y músculos oblicuos que expone el transverso abdominal en laparorumenotomía. Tomado de Ames (2014).

En un plano más profundo se encuentran la fascia profunda y la fascia transversa, que actúan como estructuras de soporte antes del peritoneo parietal, el cual delimita la cavidad abdominal y recubre parcialmente las vísceras. Estas capas contribuyen a mantener la integridad de la pared abdominal y a distribuir las tensiones generadas durante la intervención quirúrgica. Una vez incidido el peritoneo, se accede a la cavidad abdominal, donde se localizan órganos como el rumen, los intestinos o el útero en procedimientos obstétricos, siendo fundamental un manejo cuidadoso para evitar lesiones iatrogénicas y la contaminación de la cavidad (Hendrickson y Baird, 2013).

2.1.1. Útero

El útero constituye el plano quirúrgico final en los procedimientos reproductivos y está formado por tres capas principales la serosa o perimetrio, que corresponde a la capa más externa y de naturaleza serosa; el miometrio, compuesto por músculo liso responsable de la contractilidad uterina; y el endometrio, que es la capa interna

encargada de la interacción materno-fetal durante la gestación (Figura 1. 24). La incisión uterina debe realizarse con precisión, evitando dañar estructuras fetales. Además, es importante tener en cuenta la irrigación uterina, principalmente derivada de la arteria uterina, porque un manejo inadecuado puede provocar hemorragias significativas (Adugana et al., 2022).

Figura 1.24

Procedimiento quirúrgico - cesárea

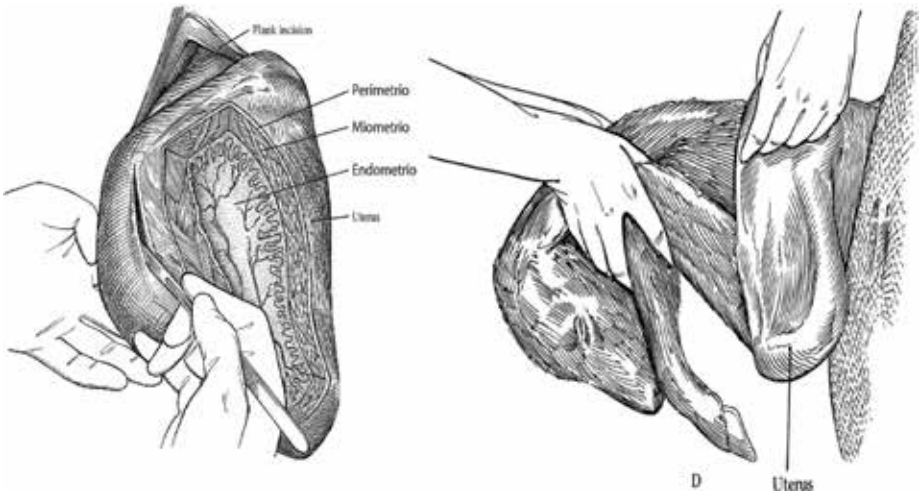

Nota. Incisión uterina y extracción del feto durante cesárea, mostrando las capas: perimetrio, miometrio y endometrio. Adaptado de Hendrickson y Baird (2013).

2.2.2. Rumen

Es una estructura de gran importancia debido a su participación en patologías frecuentes como la impactación, timpanismo o ingestión de cuerpos extraños, que requieren procedimientos como la rumenotomía. Para acceder a este órgano, se atraviesan los planos de la pared abdominal hasta llegar al peritoneo (Figura 1.25), tras lo cual el rumen suele ser exteriorizado y fijado temporalmente a la piel (rumenopexia) para evitar la contaminación de la cavidad abdominal por su contenido altamente fermentativo (Hendrickson y Baird, 2013).

Figura 1.25

Laparotomía por flanco y exploración abdominal

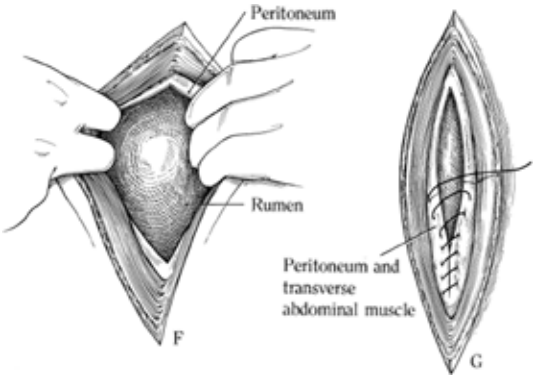

Nota. Incisión a través de las capas musculares y el peritoneo hasta la exteriorización del rumen. Tomado de Hendrickson y Baird (2013).

La pared del rumen está constituida por varias capas una serosa externa, que corresponde al peritoneo visceral; una capa muscular formada por fibras longitudinales y circulares que permiten la motilidad ruminal; y una mucosa interna caracterizada por la presencia de papilas ruminales, las cuales incrementan la superficie de absorción de ácidos grasos volátiles, principales productos de la fermentación microbiana (Figura 1.26). Durante la intervención quirúrgica, la incisión del rumen debe realizarse con cuidado para evitar desgarros y facilitar su posterior cierre, generalmente mediante suturas en dos capas que aseguren la estanqueidad (Hendrickson y Baird, 2013).

Figura 26.

Ruminostomía. bovina.

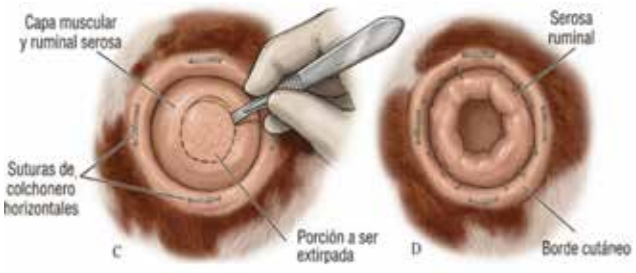

Nota. Fijación del rumen y apertura ruminal mediante ruminostomía en bovinos. Adaptado de Hendrickson y Baird (2013).

2.3. Región urogenital

En bovinos, la orquiectomía es un procedimiento quirúrgico frecuente. El acceso inicia con la incisión de la piel escrotal, que en esta especie es relativamente delgada pero altamente vascularizada. Inmediatamente por debajo se encuentra el dartos, una capa de músculo liso adherida a la piel que participa en la termorregulación testicular. Posteriormente, se identifican las fascias espermáticas, que envuelven y protegen al testículo y sus estructuras asociadas, seguidas de la túnica vaginal, una membrana serosa derivada del peritoneo que rodea al testículo y permite su movilidad dentro del escroto. La apertura de estos planos permite exteriorizar el testículo para su adecuada manipulación durante el procedimiento (Hendrickson y Baird, 2013).

El testículo constituye el órgano principal a intervenir, y se encuentra conectado al cordón espermático, estructura de gran importancia quirúrgica que contiene vasos testiculares (arteria y plexo pampiniforme), conducto deferente, nervios y tejido conectivo (Figura 1.27). La correcta identificación y manejo del cordón espermático es fundamental, ya que su ligadura asegura la hemostasia y previene hemorragias potencialmente graves. Este paso es considerado crítico durante la orquiectomía, especialmente en técnicas cerradas, donde la túnica vaginal no se abre, y el cordón se liga en conjunto (Hendrickson y Baird, 2013).

Figura 1.27

Anatomía del testículo.

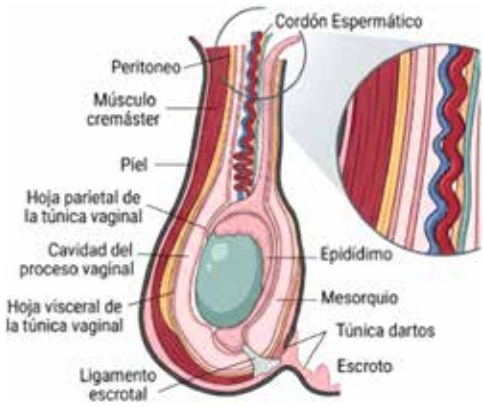

Nota. Estructuras del testículo y cordón espermático, incluyendo túnicas, epidídimo y capas escrotales. Imagen generada con el apoyo de la IA Gemini (Google, 2026).

2.4. Región perineal

El pene del bovino es de tipo fibroelástico, con flexura sigmoidea y control funcional por el músculo retractor del pene. El acceso quirúrgico suele realizarse en el prepucio, cuya lámina externa (cutánea) continúa con la piel y cuya lámina interna (mucosa) reviste la cavidad prepucial. Tras la incisión cutánea y del subcutáneo, se diseca el tejido conectivo laxo hasta exponer el prepucio, su apertura permite exteriorizar el pene. En este punto es crítico reconocer la vascularización en especial ramas de la arteria pudenda interna y evitar desgarros de la mucosa, que predisponen a edema y estenosis (Hendrickson y Baird, 2013).

En planos profundos se identifican el tejido conectivo peripeneano, la túnica albugínea que rodea los cuerpos cavernosos y el músculo retractor del pene, cuya sección o liberación puede ser necesaria según la técnica (Figura 1.28). La disección debe respetar los paquetes vasculonerviosos dorsales para preservar la función eréctil (Hendrickson y Baird, 2013).

Figura 1.28

Técnica quirúrgica en pene bovino

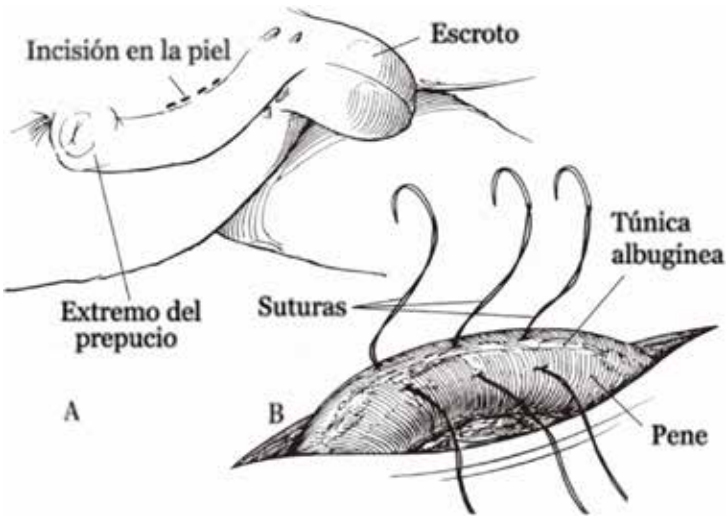

Nota. Fijación quirúrgica del pene para impedir la protrusión durante la monta, mostrando la túnica albugínea y sutura quirúrgica. Adaptado de Hendrickson y Baird (2013).

2.5. Región mamaria

En bovinos la glándula mamaria adquiere gran importancia clínica y quirúrgica. En procedimientos relacionados con la ubre como drenaje de abscesos, corrección de lesiones o manejo de mastitis, es fundamental reconocer los planos anatómicos para realizar incisiones precisas y evitar la diseminación de infecciones. El abordaje inicia con la piel, seguida del tejido subcutáneo, que puede presentar distinto grosor según la condición corporal del animal (Figura 1.29). Estos planos actúan como barrera protectora, pero también pueden ser asiento de procesos infecciosos que requieren intervención quirúrgica (Hendrickson y Baird, 2013).

Figura 1.29

Estructura de la glándula mamaria en bovinos.

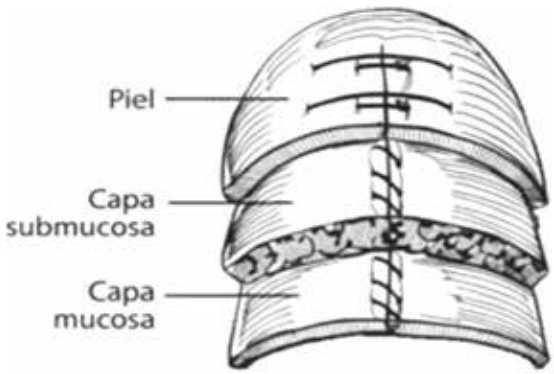

Nota. Capas de la glándula mamaria: piel, submucosa y mucosa. Tomado Hendrickson y Baird (2013).

Más profundamente se encuentra el parénquima glandular, encargado de la producción de leche, el cual está organizado en lóbulos y lobulillos que drenan hacia los conductos galactóforos. Estos conductos conducen la leche hacia la cisterna glandular, una cavidad de almacenamiento que se continúa con la cisterna del pezón (Vang et al., 2024). Desde el punto de vista quirúrgico, la manipulación cuidadosa de estas estructuras es esencial para preservar la funcionalidad de la ubre y evitar complicaciones como fístulas, fibrosis o diseminación de infecciones (Hendrickson y Baird, 2013).

2.6. Región umbilical

Es un sitio frecuente de presentación de hernias, especialmente en terneros, donde existe una protrusión de contenido abdominal a través de un defecto en la pared. Inicialmente, se inciden la piel y el tejido subcutáneo, los cuales pueden presentar engrosamiento o cambios inflamatorios dependiendo del tiempo de evolución de la hernia. Posteriormente, se identifica el saco herniario, una prolongación del peritoneo que envuelve el contenido herniado y que puede estar adherido a los tejidos circundantes en casos crónicos (Hendrickson y Baird, 2013).

Figura 1.30

Corte transversal de la región umbilical con hernia ventral.

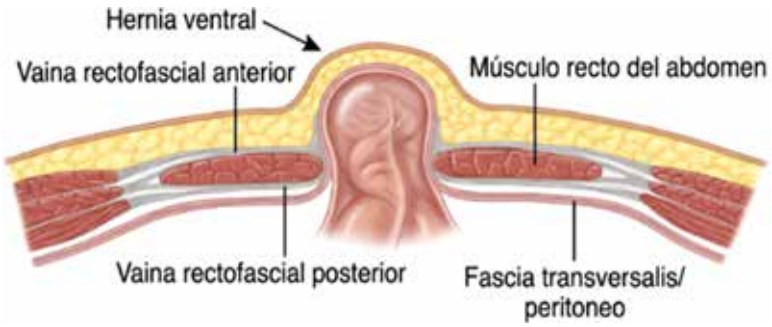

Nota. Identificación de las capas de la pared abdominal y saco herniario. Tomado de Google Gemini (2020).

El anillo herniario constituye el defecto anatómico en la pared abdominal a través del cual protruyen las vísceras, siendo una estructura clave durante la cirugía, ya que su evaluación determina la viabilidad de la reparación. Tras su identificación, se accede al peritoneo y al contenido herniado, que comúnmente incluye asas intestinales u omento. Es fundamental valorar la viabilidad de estas estructuras antes de su reposición en la cavidad abdominal. Una adecuada técnica quirúrgica permite realizar una herniorrafia eficaz, favoreciendo el correcto cierre del defecto y disminuyendo el riesgo de recidiva, así como de complicaciones como estrangulación intestinal o infecciones postoperatorias (Hendrickson y Baird, 2013; Plüss et al., 2024).

2.7. Región torácica

La región torácica en bovinos es menos abordada quirúrgicamente en comparación con otras cavidades como la cavidad abdominal, sin embargo, adquiere relevancia en procedimientos como toracotomías exploratorias, drenaje de abscesos o tratamiento de patologías pulmonares y pleurales. Inicialmente, se inciden la piel y el tejido subcutáneo, seguidos por los músculos intercostales, que ocupan los espacios entre las costillas y cumplen una función esencial en la mecánica respiratoria. Estos músculos deben ser separados o incididos cuidadosamente para evitar daño a estructuras vasculonerviosas que discurren a lo largo del borde caudal de cada costilla (Hendrickson y Baird, 2013).

Profundamente, se encuentra la pleura parietal, una membrana serosa que recubre la cavidad torácica y cuya apertura permite el acceso a la cavidad torácica propiamente dicha, donde se alojan los pulmones, el corazón y otras estructuras mediastínicas. La incisión de la pleura debe realizarse con extrema precaución, ya que su apertura provoca la entrada de aire y la pérdida de presión negativa, lo que puede comprometer la función respiratoria. Por ello, este tipo de abordaje requiere un manejo cuidadoso y controlado, con el fin de reducir el riesgo de complicaciones como neumotórax o hemorragias y favorecer una adecuada recuperación del animal (Hendrickson y Baird, 2013).

Figura 1.31

Pericardiotomía.

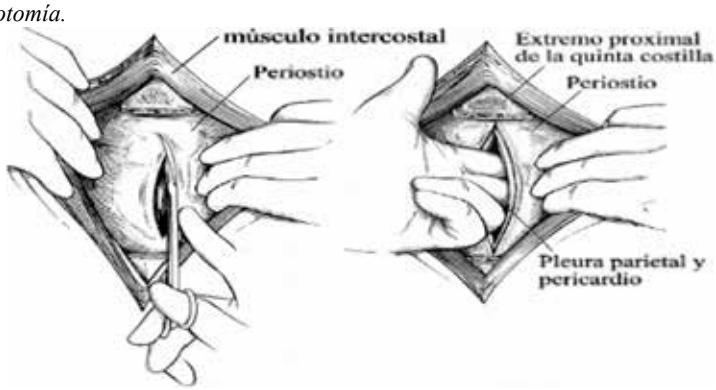

Nota. Incisión del pericardio para exponer el corazón y permitir el drenaje o tratamiento de afecciones pericárdicas. Tomado Hendrickson y Baird (2013).

3. Irrigación e inervación regional

3.1. Cabeza

En la cabeza bovina, la arteria carótida externa es la principal continuación de la arteria carótida común más allá de la arteria occipital y constituye el vaso fundamental de irrigación de las estructuras superficiales y profundas. Emite ramas importantes como el tronco linguofacial, la arteria auricular caudal y la arteria temporal superficial, continuando luego como arteria maxilar, encargada de las estructuras profundas (Jadi et al., 2024).

El tronco linguofacial se divide en arterias lingual y facial; esta última es de gran relevancia clínica, debido a que cruza el borde ventral del músculo masetero junto con la vena facial, la rama bucal ventral del nervio facial y el conducto parotídeo, siendo el sitio de elección para la evaluación del pulso en bovinos. Por su parte, la arteria temporal superficial da origen a la arteria cornual, responsable de irrigar el cuerno y que debe ligarse durante el descorne para evitar hemorragias (Graczyk y Zdun, 2021).

En cuanto a la inervación, doce pares de nervios craneales inervan la cabeza, destacando clínicamente aquellos involucrados en bloqueos regionales. El nervio olfatorio (I) transmite el sentido del olfato. Sus fibras se extienden desde la mucosa olfatoria en la concha etmoidal hasta el bulbo olfatorio del cerebro atravesando la lámina cribosa. El nervio óptico (II) transmite la visión y atraviesa el canal óptico; puede identificarse en el globo ocular y, en corte axial, como el disco óptico (Mansour et al., 2018).

El nervio oculomotor (III) inerva cuatro músculos extraoculares y controla la mayor parte del movimiento ocular. Sus fibras parasimpáticas producen constricción pupilar y regulan la acomodación del cristalino. Pasa por el foramen orbitorrotundo. El nervio troclear (IV) inerva el músculo oblicuo dorsal del ojo y también atraviesa el foramen orbitorrotundo. El nervio abducens (VI) inerva los músculos recto lateral y retractor bulbi, controlando movimientos oculares

adicionales; igualmente pasa por el foramen orbitorrotundo. Estos nervios oculares no requieren identificación detallada en la disección básica (Jadi et al., 2024).

El nervio trigémino (V) es el principal nervio sensitivo de la cabeza y posee tres divisiones (oftálmica, maxilar y mandibular); esta última también es motora para los músculos de la masticación. De especial importancia son sus ramas superficiales: supraorbitario, infraorbitario y mentoniano, utilizadas en anestesia regional. El nervio cornual, rama de la división maxilar, se bloquea rutinariamente para el descorné, mientras que los nervios infraorbitario y mentoniano permiten anestesia del hocico. El nervio facial (VII) proporciona inervación motora a los músculos de la expresión facial y fibras parasimpáticas para glándulas lagrimales y salivales; sus ramas bucal dorsal y ventral inervan la musculatura facial, y el nervio auriculopalpebral controla el parpadeo, siendo bloqueado en procedimientos oculares. Otros nervios relevantes incluyen el glosofaríngeo (IX) y el vago (X), que inervan la faringe y funciones viscerales, y el hipogloso (XII), responsable de la motilidad de la lengua (Mansour et al., 2018).

Figura 1.32

Venas y arterias en el bovino.

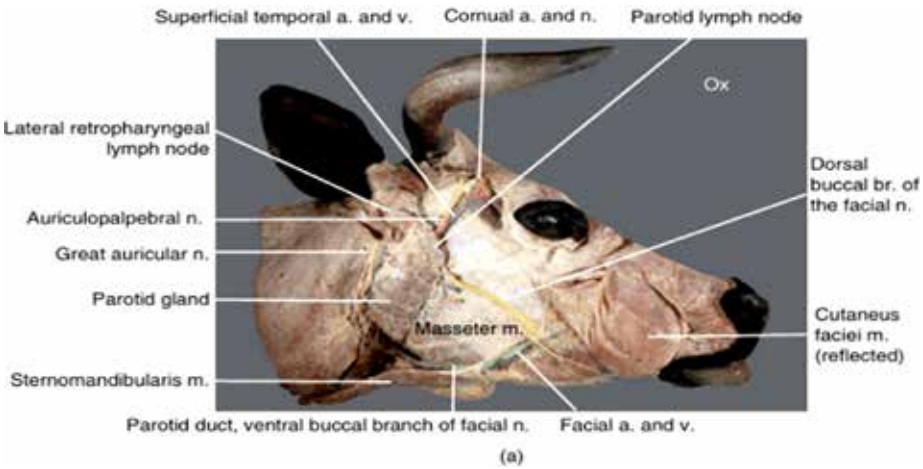

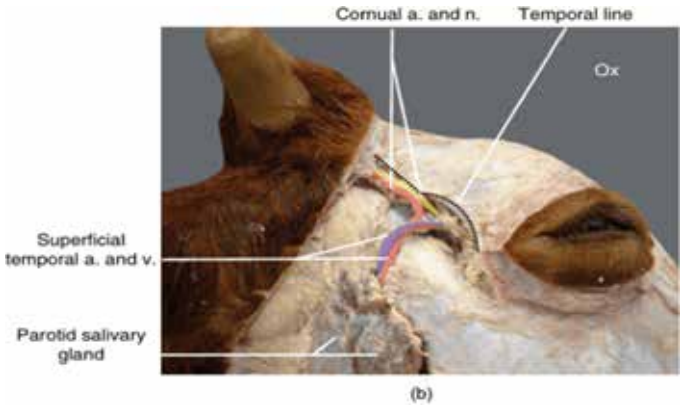

Nota.1(a) El músculo cutáneo facial se repliega cranealmente para descubrir los vasos y nervios superficiales de la cabeza bovina. (b) Vista en primer plano de la arteria y vena temporal superficial, y de la arteria y nervio cornual. Tomado de Mansour et al. (2018).

3.2. Cuello

El vaso venoso más importante del cuello es la vena yugular externa, la cual se localiza en el surco yugular. Este surco está delimitado dorsalmente por el músculo braquiocefálico y ventralmente por el músculo esternomandibular. Además, el músculo esternomastoideo forma el límite medial del surco yugular, especialmente en la región caudal del cuello (Jadi et al., 2024).

Durante la disección, si se retrae o secciona el músculo braquiocefálico, se puede exponer la región profunda del cuello, incluyendo la arteria carótida común. Asimismo, al desplazar la vena yugular externa se evidencia el músculo esternomastoideo, que cubre parcialmente estructuras vasculares profundas (Mansour et al., 2018).

La arteria carótida común es el principal vaso arterial del cuello en el bovino. Se encuentra profunda, dentro de la vaina carotídea, y asciende por el cuello en dirección craneal para continuar hacia la cabeza. En su trayecto cervical no presenta ramas superficiales de importancia clínica directa, debido a que sus principales divisiones se describen en la irrigación de la cabeza. En la región caudal del cuello, la arteria carótida común está cubierta por el músculo esternomastoideo, por lo

que en una disección anatómica es necesario seccionarlo para visualizar adecuadamente la arteria (Jadi et al., 2024).

Dentro de la vaina carotídea se identifican tres estructuras principales: la arteria carótida común, la vena yugular interna y el tronco vagosimpático. En el bovino, a diferencia de pequeños rumiantes, la vena yugular interna está presente. Esta vena se encuentra profunda y no es utilizada clínicamente para venopunción debido a su localización protegida por la fascia cervical y las estructuras musculares. El tronco vagosimpático se sitúa sobre la superficie dorsal de la arteria carótida común dentro de la misma vaina (Graczyk y Zdun, 2021).

Es importante destacar que la vena yugular externa es el principal vaso de drenaje venoso superficial del cuello y la cabeza, mientras que la arteria carótida común constituye la principal vía de irrigación arterial hacia la región cefálica (Jadi et al., 2024).

Figura 1.33

Cuello bovino: Vista lateral izquierda.

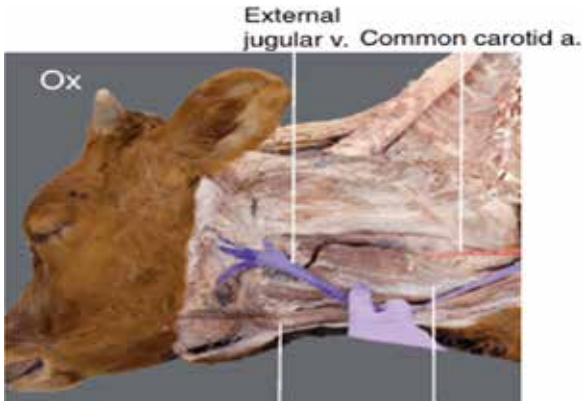

Nota. Se retira el músculo braquiocefálico (límite dorsal de la vena yugular externa) para exponer la arteria carótida común. Tomado de Mansour et al. (2018).

3.3. Tórax

La irrigación del tórax en rumiantes depende principalmente de la aorta torácica, la cual se divide en aorta ascendente, arco aórtico y aorta descendente. Del arco aórtico emerge únicamente el tronco

braquiocefálico, que se ramifica en las arterias subclavias derecha e izquierda y en el tronco bicarotídeo, el cual posteriormente se divide en las arterias carótidas comunes (Mansour et al., 2018).

Las arterias subclavias originan el tronco costocervical, del cual derivan las primeras arterias intercostales dorsales y la arteria cervical profunda; asimismo, emiten la arteria vertebral, que atraviesa los forámenes transversos cervicales e irriga la médula espinal y el encéfalo, y la arteria cervical superficial, destinada al cuello y la región del hombro (Graczyk y Zdun, 2021).

De igual manera, la arteria torácica interna desciende paralela al esternón, emitiendo arterias intercostales ventrales que se anastomosan con las dorsales, y continúa como arteria epigástrica craneal, participando en la irrigación de la pared abdominal y, en hembras, en la irrigación de la glándula mamaria a través de la arteria epigástrica superficial craneal. Por su parte, la aorta torácica descendente origina las arterias intercostales dorsales restantes y emite ramas viscerales destinadas al esófago, los bronquios y el mediastino (Mansour et al., 2018).

El drenaje venoso del tórax se realiza principalmente a través de la vena cava craneal, que recoge la sangre proveniente de la cabeza, el cuello y los miembros torácicos, y la vena cava caudal, que retorna la sangre desde el abdomen, la pelvis y los miembros posteriores, desembocando ambas en el atrio derecho. Adicionalmente, las venas ácigos participan en el drenaje de la pared torácica; en rumiantes es característica la presencia de la vena ácigos izquierda, la cual desemboca en el seno coronario (Saldivia, 2019).

La inervación del tórax comprende componentes somáticos y autónomos. Entre los nervios somáticos destaca el nervio frénico, originado de los segmentos cervicales C6–C7, que desciende por la superficie lateral del corazón hasta el diafragma, al cual inerva, permitiendo la respiración. Asimismo, los nervios intercostales recorren los espacios intercostales e inervan los músculos intercostales, la piel y la pleura parietal (Saldivia, 2019).

La inervación autónoma está representada por el nervio vago, componente parasimpático que aporta fibras motoras y sensitivas a las vísceras torácicas, incluyendo el corazón, los pulmones y el esófago. Este nervio emite ramas cardíacas y se divide caudalmente en los troncos vagales dorsal y ventral, que atraviesan el hiato esofágico hacia el abdomen. Además, origina los nervios laríngeos recurrentes, siendo el izquierdo de mayor longitud al rodear el arco aórtico, mientras que el derecho rodea la arteria subclavia derecha, ambos responsables de la inervación de la mayoría de los músculos de la laringe (Saldivia, 2019).

Por otro lado, el sistema simpático está constituido por el tronco simpático torácico y sus ganglios asociados, incluyendo el ganglio cervicotorácico y el ansa subclavia, estructura que rodea la arteria subclavia. Este sistema cumple funciones reguladoras sobre la actividad visceral, como el incremento de la frecuencia cardíaca y la broncodilatación (Mansour et al., 2018).

Figura 1.34

Vista lateral del tórax de bovino

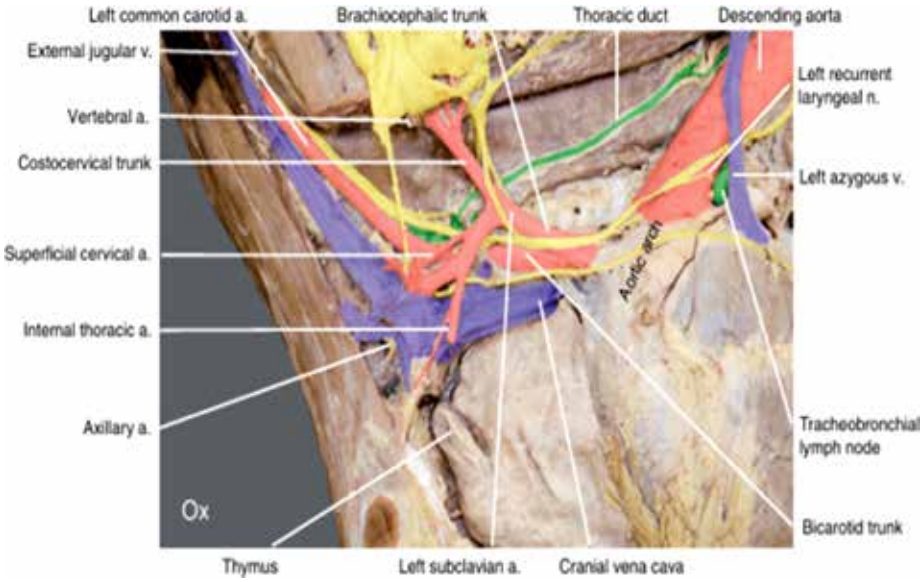

Nota. Se observan los principales vasos y nervios en la cavidad torácica izquierda. Tomado de Mansour et al. (2018).

3.4. Abdomen

La irrigación del abdomen está dada por arterias que se originan de la aorta abdominal, las cuales se dividen en ramas impares y pares; las arterias impares principales son la celíaca, mesentérica craneal y mesentérica caudal, mientras que las pares incluyen las arterias lumbares, frénicoabdominales, renales, gonadales y circunflejas ilíacas profundas (Saldivia, 2019).

La arteria celíaca se divide en tres ramas principales: esplénica, gástrica izquierda y hepática, que irrigan órganos como el bazo, estómagos (en rumiantes) e hígado, destacando estructuras importantes como las arterias ruminales derecha (de la esplénica) e izquierda (de la gástrica izquierda), así como las arterias gastroepiploicas derecha e izquierda que se anastomosan en la curvatura mayor del abomaso, y las arterias gástricas en la curvatura menor (Saldivia, 2019).

La arteria mesentérica craneal irriga la mayor parte del intestino delgado y grueso, excepto la porción más caudal del colon, la cual depende de la arteria mesentérica caudal, que da las arterias cólica izquierda y rectal craneal (Saldivia, 2019).

El drenaje venoso del abdomen es particular porque la sangre procedente del tracto gastrointestinal, rica en nutrientes y sustancias potencialmente tóxicas, se dirige primero a través de la vena porta hacia el hígado, donde pasa por un segundo lecho capilar para su detoxificación, antes de llegar a la vena cava caudal mediante las venas hepáticas; la vena cava caudal recoge además sangre de pelvis, miembros posteriores y órganos pares como riñones y gónadas (Mansour et al., 2018).

La inervación de la fosa paralumbar, fundamental para procedimientos como la anestesia de flanco en rumiantes, está dada por los nervios espinales T13 (costoabdominal), L1 (iliohipogástrico) y L2 (ilioinguinal), los cuales emergen de la médula espinal a través de los forámenes intervertebrales y se dirigen caudal y oblicuamente sobre la superficie lateral del músculo transverso del abdomen; inmediatamente

después de salir, cada nervio se divide en una rama dorsal corta y una rama ventral larga, ambas con componentes motores y sensitivos, cuyas ramas cutáneas atraviesan la pared abdominal para inervar la piel del flanco (Saldivia, 2019).

Las ramas dorsales de T13–L1 inervan los músculos epaxiales y la piel dorsal de la fosa paralumbar hasta aproximadamente el nivel de la articulación de la rodilla *(stifle),* mientras que las ramas ventrales inervan los músculos abdominales, el peritoneo y la piel ventral del flanco (Saldivia, 2019).

3.5. Pelvis y órganos reproductivos

La irrigación del aparato reproductor y estructuras pélvicas depende principalmente de ramas de la aorta y de las arterias ilíacas. La aorta se bifurca en arterias ilíacas externas y luego termina en las arterias ilíacas internas y la arteria sacra media; de la arteria ilíaca interna se originan vasos importantes como la arteria pudenda interna, que se dirige hacia el pene en el macho o la vulva en la hembra, y la arteria glútea caudal, que sale de la pelvis a través del foramen isquiático menor (Mansour et al., 2018).

En el macho, la irrigación del pene proviene de la arteria del pene, rama terminal de la arteria pudenda interna, la cual se divide en arteria del bulbo del pene, arteria profunda del pene y arteria dorsal del pene, esta última acompañando a la vena dorsal del pene; además, el testículo recibe sangre de la arteria testicular, mientras que el drenaje venoso se realiza a través de la vena testicular formando el plexo pampiniforme, una red venosa que rodea la arteria testicular (Mansour et al., 2018).

La inervación de las vísceras pélvicas y de los genitales externos está organizada en un sistema somático y autónomo que garantiza sensibilidad, función eréctil y eyaculación coordinada. El principal componente somático es el nervio pudendo, que discurre en estrecha relación con la arteria pudenda interna cerca de la salida pélvica, donde ambos forman una intersección característica en «X». Este nervio emite

ramas rectales caudales y perineales, y termina como nervio dorsal del pene, el cual acompaña a los vasos dorsales del pene hasta el glande. Su función es principalmente sensitiva, permitiendo la percepción táctil y participando en los reflejos copulatorios, mientras que sus ramas motoras inervan músculos perineales implicados en la eyaculación (Mansour et al., 2018).

Desde el punto de vista funcional, la erección depende del equilibrio entre fibras parasimpáticas y simpáticas que alcanzan el pene a través del plexo pélvico: las parasimpáticas inducen vasodilatación de las arterias cavernosas y favorecen el llenado de los cuerpos eréctiles, mientras que las simpáticas intervienen en la emisión y eyaculación. En el testículo, el nervio genitofemoral inerva el músculo cremáster, contribuyendo a la termorregulación mediante el reflejo cremastérico, mecanismo que aproxima el testículo al cuerpo en condiciones de frío (Mansour et al., 2018).

En la hembra, el tracto reproductor está irrigado por tres arterias principales: la arteria ovárica (rama directa de la aorta), la arteria uterina (procedente de la arteria umbilical, rama de la ilíaca interna) y la arteria vaginal (también rama de la ilíaca interna), existiendo anastomosis entre ellas mediante ramas uterinas; la arteria uterina es la principal fuente de irrigación del útero y aumenta de tamaño durante la gestación (Valencia et al., 2023).

La glándula mamaria posee una extensa red vascular que asegura un importante aporte sanguíneo. El flujo arterial proviene principalmente de la aorta caudal, de la cual se origina la arteria ilíaca externa; esta continúa como arteria pudenda externa y, al penetrar en la glándula, recibe el nombre de arteria mamaria, encargada de su irrigación. El retorno venoso se efectúa por las venas mamarias hacia la vena cava caudal. Además, existe una vía colateral formada por las venas subcutáneas abdominales, conocidas como venas de la leche, que drenan la sangre hacia la vena cava craneal (García Sacristán, 2020).

La inervación anatómica de la ubre en rumiantes está constituida por aportes de los nervios lumbares y perineales. Participan los nervios espinales L1 y L2, el nervio genitofemoral (derivado principalmente de L3–L4) y las ramas mamarias del nervio pudendo. El nervio genitofemoral es el componente más relevante en la sustancia de la glándula mamaria, proporcionando fibras sensitivas que penetran el parénquima y las estructuras asociadas (Mansour et al., 2018).

Anatómicamente, el nervio genitofemoral acompaña a la arteria y vena pudendas externas a través del canal inguinal, distribuyéndose hacia la ubre y la región medial del muslo. Las ramas mamarias del nervio pudendo contribuyen a la inervación del pezón y del tejido perineal adyacente (Mansour et al., 2018).

Figura 1.35

Esquema del suministro de sangre arterial al tracto reproductivo bovino.

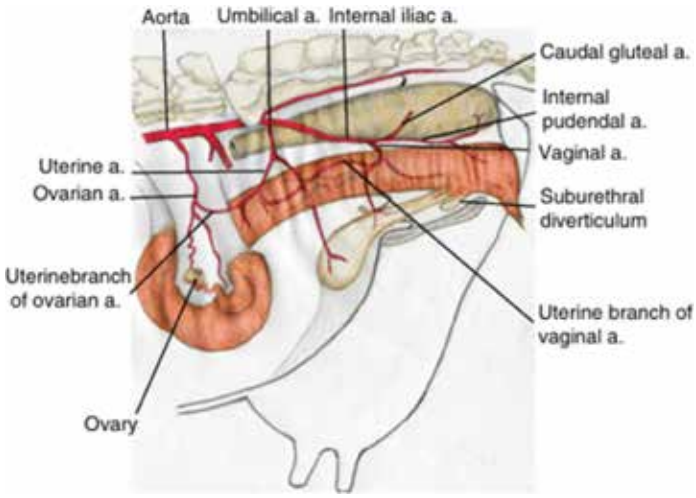

Nota. Se observa algunas arterias como la arteria glútea caudal, arteria pudenda interna, arteria vaginal. Tomado de Mansour et al. (2018).

3.6. Miembro anterior

En el miembro torácico de los rumiantes, la irrigación arterial sigue un trayecto proximal a distal donde la arteria axilar continúa como arteria braquial y luego como arteria mediana, siendo esta última la principal

fuente de sangre para la región distal. La arteria mediana desciende por el canal carpiano junto al nervio mediano y, en el metacarpo, se divide en varias ramas, destacando la arteria digital palmar común III, que es la más importante clínicamente; esta ingresa al espacio interdigital y se divide en las arterias digitales propias palmares axiales de los dedos III y IV (Mansour et al., 2018).

Otras ramas como las arterias digitales abaxiales son pequeñas y de menor relevancia. A nivel proximal, la arteria braquial emite ramas como la braquial profunda, colateral ulnar y transversa del codo, mientras que la axilar da ramas como la subescapular y toracodorsal (Mansour et al., 2018).

En cuanto al drenaje venoso, las venas profundas acompañan a las arterias (axilar, braquial y mediana), pero las de mayor importancia clínica son las superficiales, especialmente la vena cefálica y la vena cefálica accesoria, que se comunican mediante la vena cubital media; distalmente, la vena digital dorsal común III drena hacia la cefálica accesoria (Mansour et al., 2018).

Respecto a la inervación, el miembro torácico está inervado por el plexo braquial (C6–T2), destacando el nervio radial, mediano y ulnar como los principales en la porción distal. El nervio radial inerva los músculos extensores y proporciona sensibilidad a la cara dorsal del miembro mediante el nervio digital dorsal común III, que se divide en nervios digitales propios dorsales axiales de los dedos III y IV (Mansour et al., 2018).

Por otro lado, el nervio mediano (a menudo fusionado con el musculocutáneo) y el nervio ulnar inervan la región palmar, donde el nervio mediano se divide en nervios digitales palmares comunes, especialmente el nervio digital palmar común III, que se bifurca en nervios digitales propios palmares axiales para ambos dedos (Mansour et al., 2018).

Figura 1.36

Arterias de la región del antebrazo.

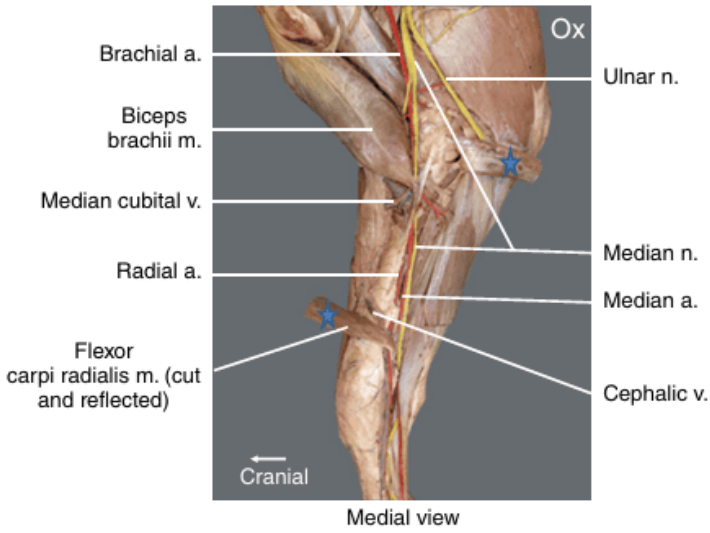

Nota. En el antebrazo, la arteria braquial se convierte en la arteria mediana. Tomado de Mansour et al. (2018).

3.7. Miembro posterior

La irrigación arterial se origina principalmente a partir de la arteria ilíaca externa, cuya continuación es la arteria femoral, el principal vaso que lleva sangre hacia el miembro. En la región proximal, los músculos glúteos reciben aporte de las arterias glúteas craneal y caudal, ramas de la arteria ilíaca interna que salen de la pelvis por los forámenes isquiáticos mayor y menor, respectivamente (Mansour et al., 2018).

La arteria femoral desciende por la cara medial del muslo y emite varias ramas, entre ellas la arteria safena, que tiene un trayecto superficial junto con el nervio safeno y la vena safena medial, siendo útil para la evaluación del pulso en bovinos. A nivel de la rodilla (articulación femorotibial), la arteria femoral continúa como arteria poplítea, la cual se divide en arterias tibial craneal y tibial caudal; la tibial craneal es la más importante y recorre la cara dorsal de la pierna junto al nervio peroneo profundo, cambiando su nombre a arteria dorsal del pie a nivel del tarso y luego a arteria metatarsiana

dorsal III, que desciende por el surco dorsal del metatarso (Mansour et al., 2018).

Esta arteria se anastomosa distalmente con la arteria digital plantar común III, rama de las arterias plantares medial y lateral (derivadas de la arteria safena), formando la principal irrigación de los dedos a través de las arterias digitales propias plantares axiales III y IV en el espacio interdigital (Mansour et al., 2018).

El drenaje venoso incluye venas profundas satélites de las arterias y venas superficiales de gran importancia clínica, como las venas safenas lateral y medial; la vena safena lateral presenta ramas craneal y caudal y recibe la vena digital dorsal común III, la cual es frecuentemente utilizada para anestesia regional intravenosa o administración de fármacos en el pie. En cuanto a la inervación, el miembro pélvico está controlado por el plexo lumbosacro (L6–S5), destacando los nervios femoral, obturador y ciático como principales. El nervio femoral inerva el músculo cuádriceps y da origen al nervio safeno, responsable de la sensibilidad medial del miembro; el nervio obturador inerva los músculos aductores; y el nervio ciático, el más importante, se divide en nervio tibial y nervio peroneo común (Mansour et al., 2018).

El nervio peroneo común se divide en ramas superficial y profunda, encargadas de la inervación de los músculos extensores y de la sensibilidad dorsal del pie mediante los nervios digitales dorsales comunes, especialmente el nervio digital dorsal común III. Por otro lado, el nervio tibial inerva los músculos flexores y se divide en nervios plantares medial y lateral, que dan origen a los nervios digitales plantares comunes, destacando el nervio digital plantar común III, que se bifurca en nervios digitales propios plantares axiales hacia los dedos (Mansour et al., 2018).

Figura 1.37

Extremidad posterior izquierda bovina: vista lateral.

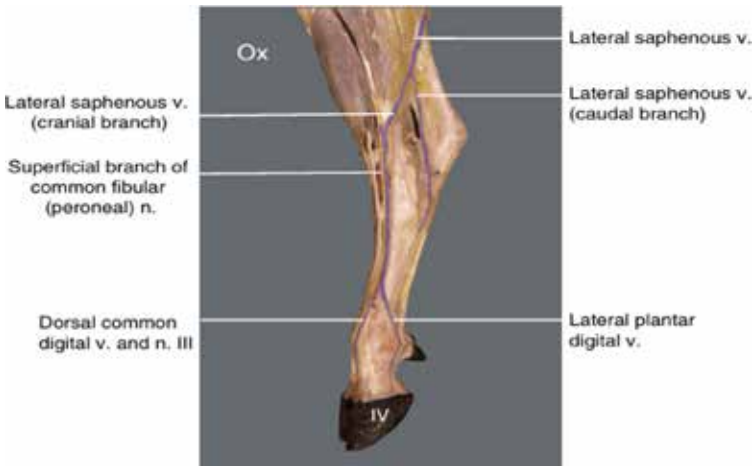

Nota. La vena digital común dorsal III y la vena plantar lateral drenan en la rama craneal de la vena safena lateral. Tomado de Mansour et al. (2018).

4. Anatomía quirúrgica del útero grávido

4.1. Localización del útero grávido

En la hembra bovina no gestante, el útero se localiza predominantemente en la cavidad pélvica, sostenido por el ligamento ancho y en estrecha relación con estructuras como la vejiga urinaria y el recto. No obstante, con el establecimiento y progresión de la gestación, el crecimiento del concepto induce modificaciones significativas en la posición anatómica del órgano. En particular, el cuerno uterino gestante experimenta una expansión progresiva que conduce a su desplazamiento desde la cavidad pélvica hacia la cavidad abdominal ventral (Purohit, 2023).

A medida que avanza la gestación, especialmente a partir del segundo tercio, el útero se posiciona ventralmente y puede extenderse hacia el lado derecho de la cavidad abdominal debido a la masa del rumen, que ocupa predominantemente el lado izquierdo. En fases avanzadas, el útero grávido puede localizarse profundamente en la cavidad abdominal, dificultando su acceso tanto clínico como quirúrgico (Purohit, 2023).

Figura 1.38

Localización del útero grávido.

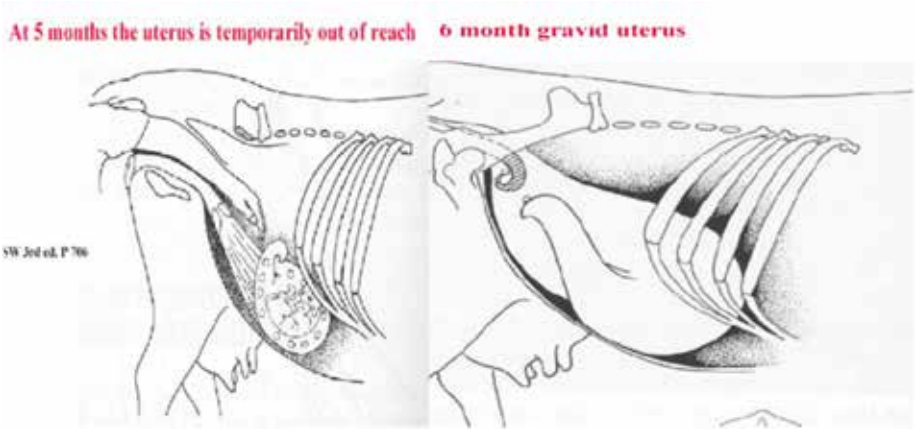

Nota. Posición del útero bovino durante la gestación a los 5 y 6 meses. Tomado de Purohit (2023).

Desde el punto de vista quirúrgico, estos cambios topográficos adquieren gran relevancia, debido a que condicionan la accesibilidad del órgano durante procedimientos como la cesárea. La imposibilidad de exteriorizar completamente el útero en gestaciones avanzadas obliga a realizar maniobras cuidadosas dentro de la cavidad abdominal, incrementando la complejidad del procedimiento (Purohit, 2023).

4.2. Cambios en tamaño, forma y disposición

El útero grávido en bovinos presenta una transformación morfológica notable, caracterizada principalmente por la hipertrofia del cuerno uterino gestante. Este aumento de tamaño es consecuencia directa del desarrollo fetal, la acumulación de fluidos fetales y el crecimiento de las estructuras placentarias. Como resultado, el órgano adquiere una configuración asimétrica, en la cual el cuerno gestante predomina ampliamente sobre el cuerno contralateral (Mansour et al., 2018).

Figura 1.39

Transformación morfológica del útero grávido bovino.

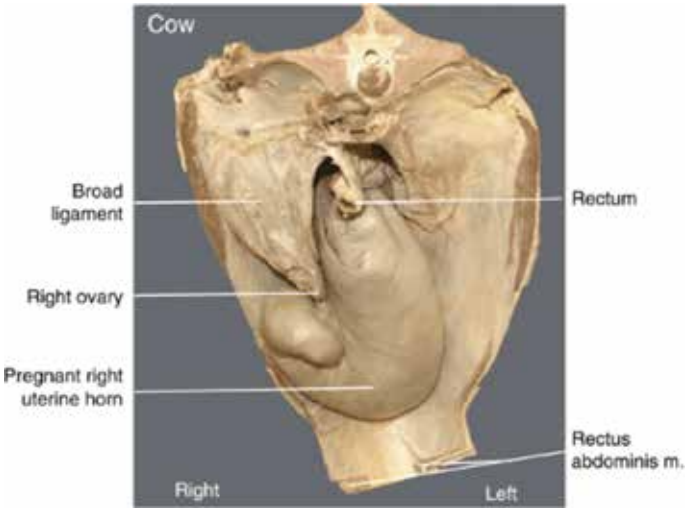

Nota: Útero grávido bovino con preñez en el cuerno derecho, vista craneal. Tomado de Mansour et al. (2018).

La distensión progresiva del útero genera una tensión constante sobre el ligamento ancho, que actúa como principal estructura de soporte. Asimismo, el incremento del volumen uterino modifica la orientación del órgano dentro de la cavidad abdominal, pudiendo adoptar posiciones variables dependiendo de la etapa gestacional y del tamaño fetal (Mansour et al., 2018).

En términos quirúrgicos, estas modificaciones tienen implicaciones directas sobre la manipulación del útero. La pared uterina, al encontrarse distendida, se vuelve más susceptible a lesiones mecánicas, como desgarros o perforaciones. Además, el gran volumen del órgano dificulta su exteriorización, lo que limita la visibilidad del campo quirúrgico y obliga al cirujano a trabajar en condiciones de menor control, incrementando el riesgo de complicaciones (Mansour et al., 2018).

4.3. Vascularización y riesgo de hemorragia

La gestación en bovinos se asocia con una profunda adaptación del sistema vascular uterino, destinada a garantizar un adecuado aporte de oxígeno y nutrientes al feto en desarrollo. La irrigación del útero grávido depende principalmente de la arteria uterina media, la cual experimenta un aumento significativo tanto en su calibre como en su capacidad de flujo sanguíneo (Purohit, 2023).

Figura 1.40

Irrigación del útero grávido.



Nota. Irrigación del útero grávido aspecto lateral izquierdo. Tomado de Purohit (2023).

Este incremento en la perfusión uterina responde a la creciente demanda metabólica del complejo materno-fetal, especialmente a nivel de los placentomas. Como consecuencia, se establece una red vascular altamente desarrollada, caracterizada por una notable sensibilidad a traumatismos. Clínicamente, el aumento del flujo sanguíneo puede evidenciarse mediante la presencia de frémito arterial, detectable por palpación rectal (Purohit, 2023).

Desde la perspectiva quirúrgica, la elevada vascularización del útero grávido representa uno de los principales factores de riesgo, debido a la posibilidad de hemorragias severas durante la intervención. La lesión accidental de los vasos uterinos o del plexo vascular del ligamento

ancho puede comprometer la estabilidad hemodinámica del animal. Por esta razón, es imprescindible realizar una disección cuidadosa y una manipulación delicada de los tejidos, minimizando el daño vascular (Purohit, 2023).

4.5. Estructuras anatómicas que deben preservarse

Durante la intervención quirúrgica del útero grávido, la identificación y preservación de determinadas estructuras anatómicas resulta esencial para evitar complicaciones y asegurar un resultado favorable. Entre las estructuras más relevantes se encuentran las arterias uterinas, responsables del suministro sanguíneo al útero y a la placenta, cuya integridad es fundamental para mantener la viabilidad fetal (Mansour et al., 2018).

El ligamento ancho del útero es una estructura clave que brinda soporte al órgano y contiene los principales vasos sanguíneos que lo irrigan. Durante la cirugía, su correcta identificación y manipulación son fundamentales, ya que una lesión puede causar hemorragias significativas y comprometer la estabilidad del útero. Además, este ligamento facilita el control del órgano durante la extracción fetal, permitiendo un manejo más seguro y reduciendo el riesgo de traumatismos en los tejidos adyacentes. Por estas razones, el cuidado en su manejo es esencial para garantizar un procedimiento quirúrgico eficiente y minimizar complicaciones (Mansour et al., 2018).

Asimismo, los placentomas, que representan las unidades funcionales de intercambio materno-fetal, deben ser manipulados con extrema precaución. El daño a estas estructuras puede alterar la perfusión fetal o provocar desprendimientos prematuros. Finalmente, el cérvix desempeña un papel esencial en el mantenimiento de la gestación, actuando como una barrera mecánica y funcional, por lo que su integridad debe ser respetada durante cualquier procedimiento quirúrgico (Mansour et al., 2018).

Figura 1.41

Pared endometrial bovina.

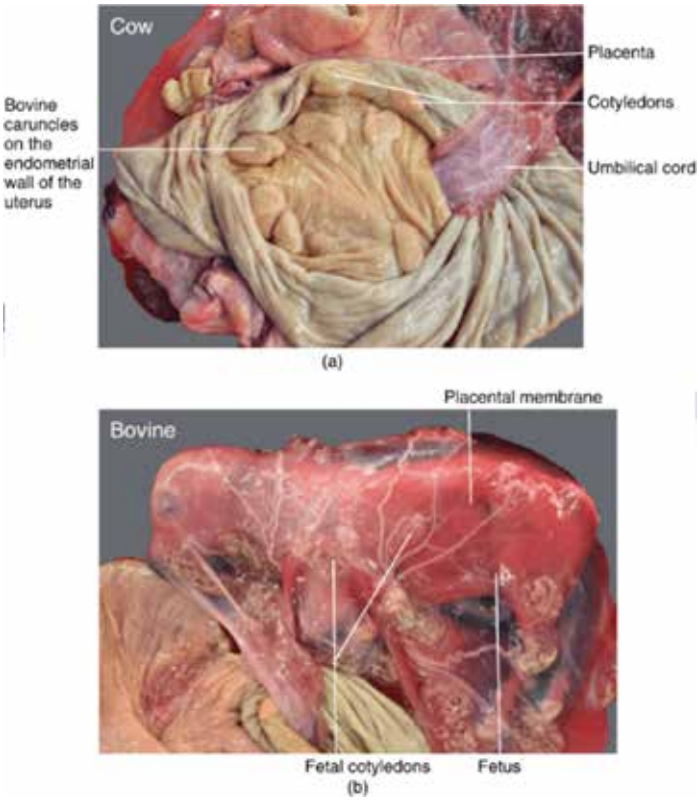

Nota: Placenta cotiledonaria bovina abierta para mostrar las carúnculas redondeadas y elevadas en la superficie interna del útero (endometrio). La unión de las carúnculas y los cotiledones forma los placentomas. *Tomado de* (Mansour et al., 2018)

4.6. Sitio de incisión quirúrgica

La elección del sitio de incisión en la cesárea bovina constituye un aspecto determinante para el éxito del procedimiento, y está estrechamente relacionada con la disposición anatómica del útero grávido. El abordaje más comúnmente utilizado es el del flanco izquierdo, debido a la presencia del rumen, que actúa como una barrera natural que limita la diseminación de contenido contaminante hacia la cavidad abdominal (Simões y Stilwell, 2021).

Figura 1.42

Sitio de incisión quirúrgica

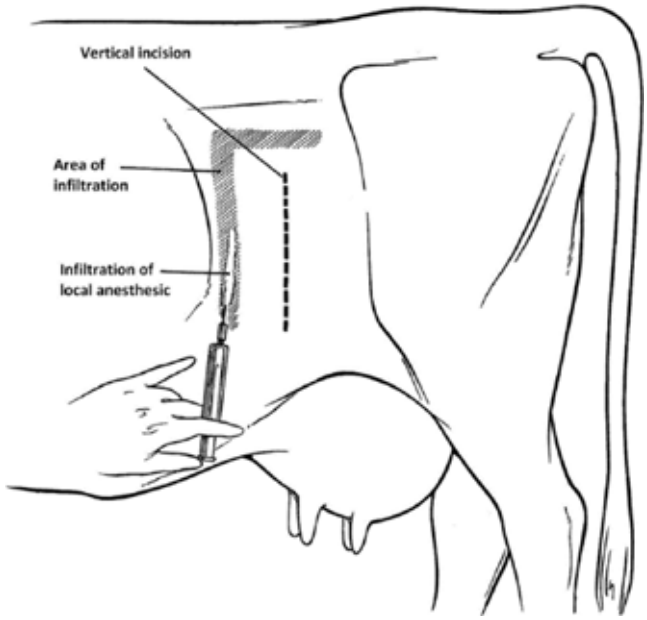

Nota. Sitio de incisión quirúrgica para cesárea en bovinos. Su correcta identificación es fundamental para optimizar el acceso al útero grávido, reducir complicaciones intraoperatorias y mejorar el pronóstico materno-fetal. Tomado de Simões y Stilwell (2021)

Este enfoque permite una mejor estabilización del campo quirúrgico y facilita la manipulación del útero en comparación con otros abordajes, lo que resulta especialmente útil en procedimientos obstétricos complejos, como cesáreas o corrección de torsiones uterinas en bovinos. La posición seleccionada proporciona un acceso más directo al cuerno uterino afectado, disminuyendo el riesgo de traumatismo sobre los tejidos adyacentes y permitiendo un control más seguro del sangrado intraoperatorio. (Simões y Stilwell, 2021).

En todos los casos, la elección de la vía de acceso debe adaptarse a la localización del útero, la condición clínica del animal y la experiencia del cirujano. Entre las alternativas se incluyen el abordaje por flanco derecho o ventral, dependiendo del grado de distensión uterina, la posición y tamaño del feto y la accesibilidad del cuerno gestante. Una selección inadecuada puede dificultar la extracción fetal, prolongar el

tiempo quirúrgico y aumentar el riesgo de complicaciones maternas y fetales, por lo que la planificación prequirúrgica basada en evaluación clínica y palpación abdominal es fundamental para optimizar los resultados (Simões y Stilwell, 2021).

CAPÍTULO II

CIRUGÍA DE CABEZA

La cirugía de cabeza en bovinos requiere un conocimiento sólido de la anatomía y un adecuado criterio clínico. En este capítulo se abordan cuatro procedimientos fundamentales: exenteración ocular, cirugía del tercer párpado, descorné y colocación de anillos nasales. Cada uno se desarrolla desde la anatomía aplicada hasta el manejo de complicaciones, con el objetivo de que el veterinario cuente con las bases necesarias para tomar decisiones.

La cirugía de cabeza en el bovino agrupa los procedimientos realizados sobre el cráneo, los senos paranasales, los cuernos, la cavidad oral, los ojos y las estructuras anexas, siendo la cornuectomía (descorné quirúrgico) y el tratamiento de la sinusitis frontal los motivos de consulta más frecuentes en la práctica de campo (Lozier & Niehaus, 2025).

El conocimiento de la inervación regional es esencial para la correcta aplicación de los bloqueos anestésicos locales, entre los que destacan el bloqueo del nervio cornual (rama del nervio trigémino), el bloqueo del nervio auriculopalpebral para la cirugía ocular y el bloqueo infraorbitario para procedimientos sobre el maxilar superior (Mulon & Babkine, 2021).

Anatómicamente, el cráneo del bovino se caracteriza por la presencia de senos frontales extensos que se comunican con el interior del cuerno, hecho que tiene implicaciones directas para la descornización. Además, la arteria cornual, rama de la arteria temporal superficial, debe ser identificada y ligada correctamente para evitar hemorragias durante la cornectomía (Desrochers & Francoz, 2023).

Figura 2.1

Estructuras superficiales palpables en la cabeza bovina.

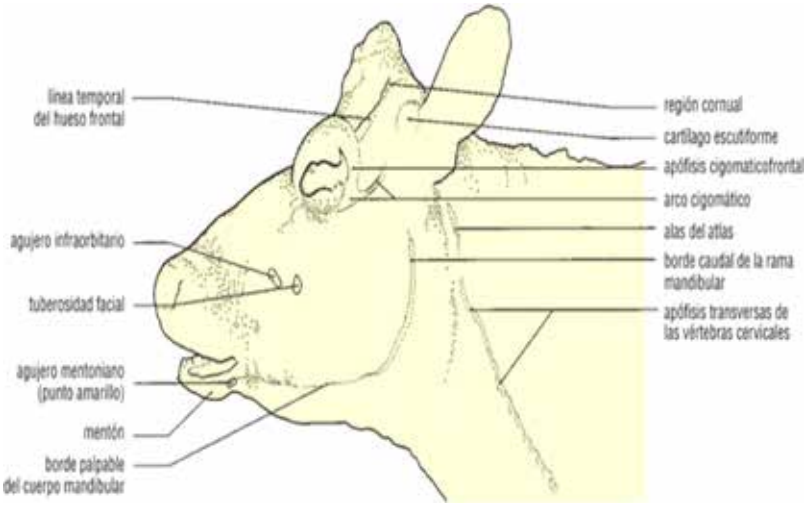

Nota. Se aprecia una vista lateral izquierda del animal. Tomado de Fubini y Ducharme (2017).

Figura 2.2

Cráneo de bovino.

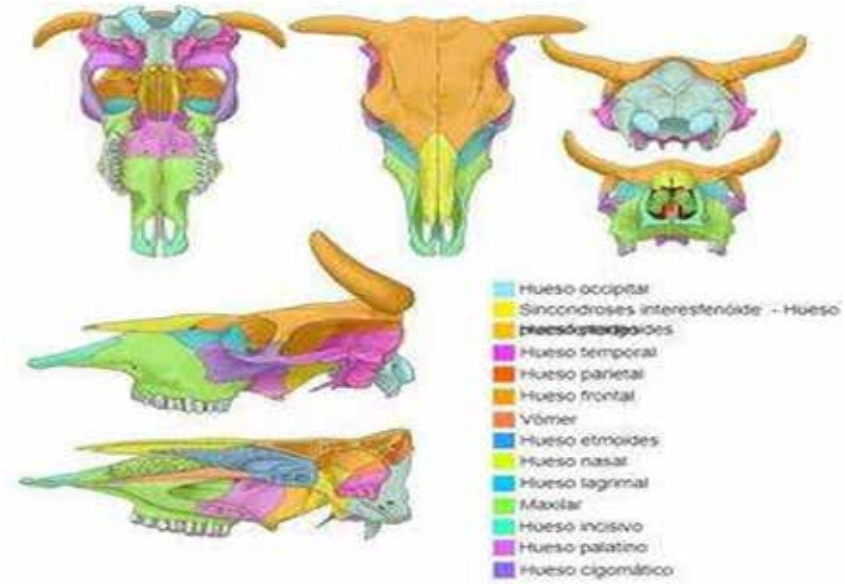

Nota. Se aprecian diferentes vistas del cráneo del animal. Tomado de Micheau et al., (2026).

Figura 2.3

Estructuras superficiales de la cabeza, en una vista lateral izquierda.

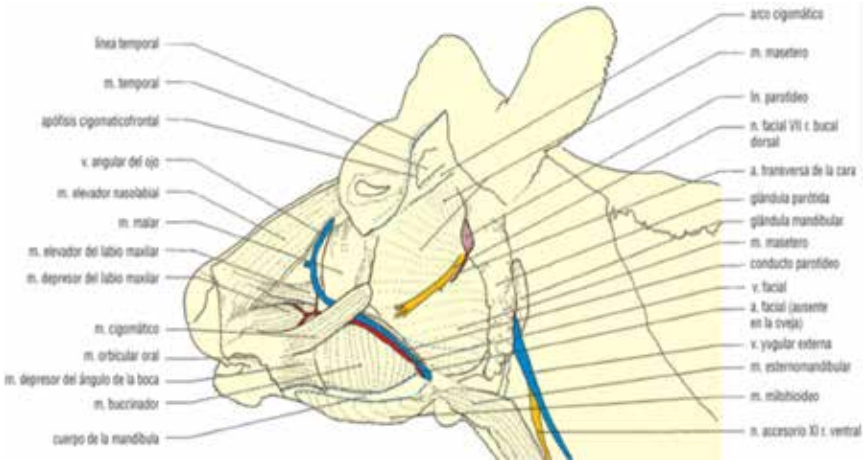

Nota. Las líneas de puntos en la figura indican las prominencias óseas palpables. Tomado de Fubini y Ducharme (2017).

1. Exenteración ocular

La exenteración ocular es un procedimiento quirúrgico radical que consiste en la resección completa del contenido de la órbita, incluyendo el globo ocular, los tejidos perioculares y las estructuras asociadas, en el contexto del tratamiento quirúrgico de patologías oculares en bovinos (véase comparativa en la Figura 2.4) (Özcan-Martz et al., 2021; Thiry et al., 2022).

Figura 2.4

Diferentes técnicas quirúrgicas.

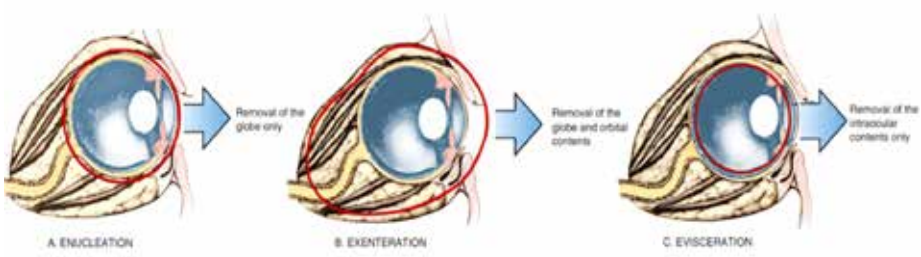

Nota. La figura muestra una representación esquemática comparativa de A, enucleación; B, exenteración; y C, evisceración. Tomado de Fubini y Ducharme (2017).

2. Anatomía aplicada

La región de la cabeza en bovinos constituye una zona de alta relevancia clínica, ya que permite la evaluación directa de diversas estructuras anatómicas. En particular, el ojo y sus anexoss presentan importancia en la exploración clínica y en procedimientos quirúrgicos (Ashdown & Done, 2011).

La órbita es una cavidad situada en la superficie lateral del cráneo, delimitada por estructuras óseas y componentes fibrosos que protegen y contienen el globo ocular y sus anexos. En bovinos, además del componente óseo, existen estructuras fasciales que contribuyen a la organización y soporte del contenido orbitario (Singh, 2018).

Dentro de la órbita se encuentran los anexos del ojo, que incluyen las fascias orbitarias, los músculos oculares, los párpados, la conjuntiva y el aparato lagrimal. Estas estructuras cumplen funciones de protección, soporte y movilidad del globo ocular (Figura 2.5) (Singh, 2018).

Figura 2.5

Ojo derecho de bovino, cortado a lo largo del eje orbitario, cara rostromedia.

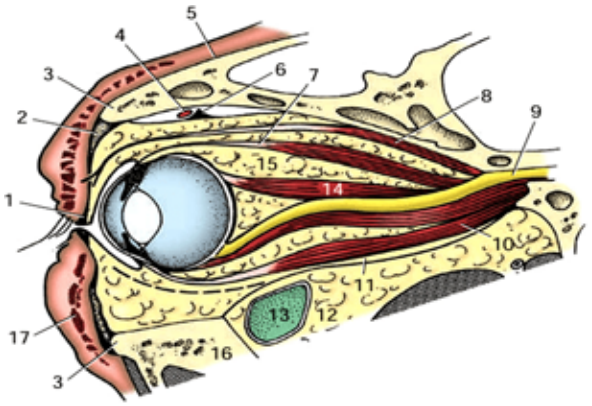

Nota. 1, Tarso; 2, tabique orbitario; 3, borde orbitario; 4, m. oblicuo dorsal; 5, periostio de la cara; 6, tróclea; 7, m. recto dorsal; 8, m. elevador del párpado superior; 9, nervio óptico en el agujero óptico; 10, m. recto ventral; 11, periórbita; 12, grasa extraperiorbitaria; 13, ampolla lagrimal, un receso caudal del seno maxilar; 14, m. retractor del globo ocular; 15, grasa intra-periorbitaria; 16, arco cigomático; 17, m. orbicular. Tomado de Singh (2018).

3. Fascias orbitarias y compartimentalización

El globo ocular se encuentra rodeado por estructuras fasciales, entre las que destacan la periórbita, que constituye una capa fibrosa que delimita la órbita y separa su contenido de las estructuras circundantes, y la fascia bulbar o cápsula de Tenon, que envuelve el globo ocular. Entre esta fascia y la esclera existe un espacio episcleral que facilita la movilidad del ojo (Singh, 2018).

4. Músculos extraoculares

Los músculos responsables del movimiento ocular se localizan caudalmente al globo ocular y comprenden (Figura 2.6 y 2.7) (Singh, 2018):

Cuatro músculos rectos: dorsal, ventral, medial y lateral
Dos músculos oblicuos: dorsal y ventral
Músculo retractor del globo ocular

La mayoría de los músculos extraoculares se originan en la región del ápice de la órbita y se insertan en el globo ocular mediante tendones. El músculo retractor del globo ocular forma un cono muscular alrededor del nervio óptico, contribuyendo a la protección del mismo. Asimismo, el músculo elevador del párpado superior participa en la apertura palpebral (Singh, 2018).

Figura 2.6

Músculos oculares.

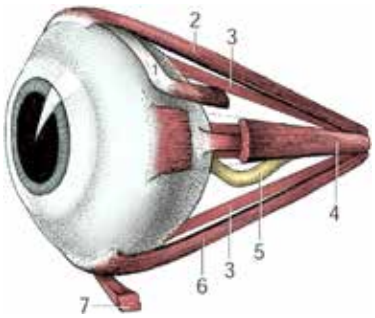

Nota. 1, M. oblicuo dorsal; 2, m. recto dorsal; 3, m. retractor del globo ocular; 4, m. recto medial; 5, nervio óptico; 6, m. recto ventral; 7, m. oblicuo ventral. Tomado de Singh (2018).

Figura 2.7

Muñones de los músculos oculares vistos desde atrás de un globo ocular izquierdo.

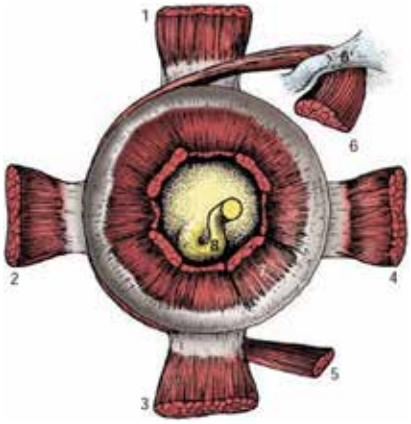

Nota. 1, M. recto dorsal; 2, m. recto lateral; 3, m. recto ventral; 4, m. recto medial; 5, m. oblicuo ventral; 6, m. oblicuo dor sal; 6', tróclea; 7, m. retractor del globo ocular; 8, nervio óptico. Tomado de Singh (2018).

5. Inervación de la región ocular

La inervación del ojo y sus anexos es compleja y depende de varios nervios craneales, lo cual tiene implicaciones directas en las técnicas anestésicas (Singh, 2018).

1. Nervio óptico (II): responsable de la función visual.
2. Nervio oculomotor (III): inerva la mayoría de los músculos extraoculares y el elevador del párpado superior.
3. Nervio troclear (IV): el cual inerva el músculo oblicuo dorsal.
4. Nervio abducens (VI): inerva el músculo recto lateral y el retractor del globo.
5. Nervio trigémino (V): aporta sensibilidad a córnea, conjuntiva y párpados.
6. Nervio facial (VII): inerva el músculo orbicular del ojo (cierre palpebral).

Estos nervios ingresan principalmente a través del vértice de la órbita. Su disposición anatómica resulta relevante en la aplicación de técnicas anestésicas locorregionales (Figura 8) (Singh, 2018).

Figura 2.8

Nervios de la cabeza del bovino.

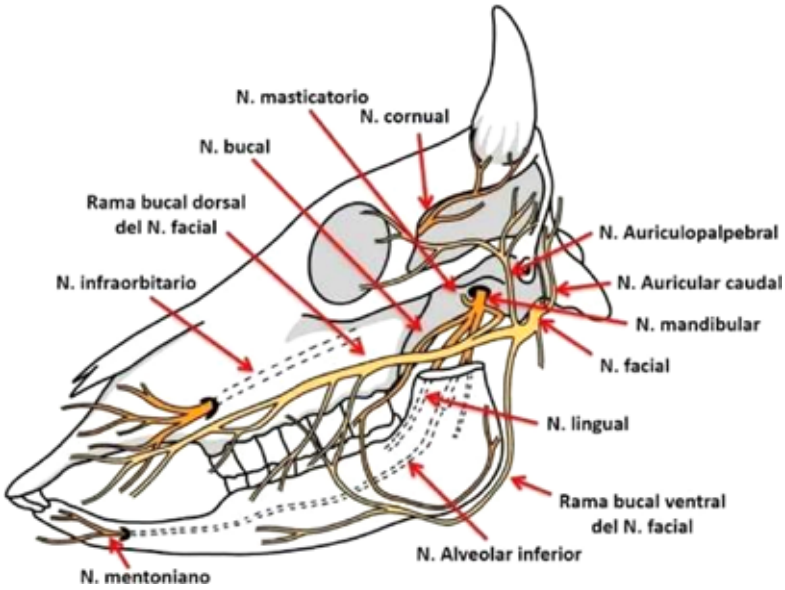

Nota. Representa una vista lateral izquierda de la cabeza de un bovino, enfocándose en la distribución de los nervios craneales principales. Tomado de Sánchez (2022).

6. Párpados, conjuntiva y tercer párpado

Los párpados son estructuras que protegen el globo ocular y delimitan la hendidura palpebral. Están formados por piel, una capa musculofibrosa que incluye el músculo orbicular del ojo y la conjuntiva palpebral. La conjuntiva es una membrana mucosa que recubre la superficie interna de los párpados y se refleja sobre el globo ocular como conjuntiva bulbar, formando el saco conjuntival (Singh, 2018).

El tercer párpado o membrana nictitante es un pliegue conjuntival con soporte cartilaginoso, ubicado en el ángulo medial del ojo, cuya función es proporcionar protección adicional al globo ocular y distribuir la película lagrimal (Singh, 2018).

En procesos patológicos avanzados, particularmente en neoplasias, puede observarse infiltración de estructuras como la conjuntiva bulbar

y palpebral, el tercer párpado y el propio globo ocular, lo que modifica los límites anatómicos normales y puede requerir una resección más amplia del contenido orbitario (Özcan-Martz et al., 2021).

7. Indicaciones clínicas

La exenteración ocular en bovinos está indicada en procesos irreversibles que comprometen la integridad del globo ocular y las estructuras perioculares, generando dolor, pérdida de la función visual o riesgo de diseminación de la enfermedad (Özcan-Martz et al., 2021).

Las indicaciones pueden clasificarse en dos grandes grupos, los cuales son:

Tabla 2. 1

Principales indicaciones de exenteración en bovinos

Grupo principal	Ejemplos de diagnósticos	Justificación
Lesiones no neoplásicas	Traumas severos con pérdida de contenido Ruptura de globo por queratoconjuntivitis infecciosa Hipopión Malformaciones congénitas	Dolor crónico, ojo no funcional, riesgo de infección (Figura 9).
Lesiones neoplásicas	Carcinoma de células escamosas ocular (OSCC) Melanoma Sarcoma	Control local de neoplasia, prevención de metástasis, manejo de dolor (Figura 10).

Nota. Esta tabla muestra las principales lesiones oculares reportadas en bovinos. Adaptado de (Thiry et al., 2022; Özcan-Martz et al., 2021; Marzok et al., 2024).

Figura 2.9

Traumatismo ocular grave con pérdida del contenido del globo ocular.



Nota. Imagen fotográfica de la región ocular derecha en una vaca Holstein de tres años, que presenta un traumatismo ocular severo con pérdida del contenido del globo ocular; se aprecia el prolapso del iris a través de una laceración en la córnea. Tomado de Thiry et al., (2022).

Figura 2.10

Carcinoma de células escamosas ocular (OSCC).



Nota. Imagen fotográfica de la región del ojo derecho en una vaca ***Montbéliarde*** de siete años, con diagnóstico de carcinoma de células escamosas ocular (OSCC). Tomado de Thiry et al., (2022).

Las afecciones no neoplásicas representan una proporción importante de los casos clínicos oculares en bovinos. Por otro lado, las afecciones neoplásicas, como el carcinoma de células escamosas ocular, constituyen una de las principales indicaciones quirúrgicas radicales

en esta especie. Esta neoplasia puede afectar diversas estructuras oculares, incluyendo el limbo corneal, párpados, conjuntiva y tercer párpado, presentando un comportamiento localmente invasivo e incluso capacidad metastásica (Özcan-Martz et al., 2021; Thiry et al., 2022).

La elección del procedimiento quirúrgico depende del grado de afectación. En estadios iniciales, cuando no existe compromiso del globo ocular, puede optarse por la resección local del tumor. Sin embargo, en casos avanzados con invasión del globo ocular o de estructuras orbitarias profundas, la exenteración de la órbita constituye una alternativa para el control local de la enfermedad (Thiry et al., 2022; Özcan-Martz et al., 2021).

Se ha descrito que ciertas localizaciones, como el tercer párpado y los párpados, pueden presentar un comportamiento más agresivo o una mayor extensión local, lo que puede requerir intervenciones quirúrgicas más amplias. Además del control de la neoplasia, la exenteración contribuye al bienestar animal al reducir el dolor y, en ausencia de recurrencia, puede permitir la continuidad del animal dentro del sistema productivo (Özcan-Martz et al., 2021).

8. Anestesia y analgesia-Consideraciones generales

El siguiente protocolo se basa en el manejo clínico descrito por Özcan-Martz et al., (2021) y Cedeño et al., (2023), en bovinos, los procedimientos quirúrgicos oculares como la enucleación o exenteración se realizan generalmente bajo sedación y anestesia local, permitiendo una adecuada analgesia durante el procedimiento.

El manejo del dolor en bovinos sometidos a procedimientos quirúrgicos puede abordarse mediante la combinación de sedación, anestesia local y analgesia sistémica, con el fin de mejorar el bienestar animal y optimizar la respuesta al procedimiento quirúrgico (Cedeño et al., 2023).

8.1. Sedación

Se emplea sedación previa para facilitar el manejo del animal y reducir el estrés durante el procedimiento:

8.1.1. *Xilazina* al 2%

0.05–0.2 mg/kg IM (protocolo anestésico general) (Özcan-Martz et al., 2021).

0.015–0.03 mg/kg IV (manteniendo al animal en estación) (Cedeño et al., 2023).

Tras la sedación, el animal se posiciona en decúbito lateral o se mantiene en estación, dependiendo del protocolo empleado. Hay que destacar que los agonistas α2-adrenérgicos, producen sedación, analgesia y relajación muscular, siendo ampliamente utilizados en rumiantes para procedimientos quirúrgicos de campo (Cedeño et al., 2023).

8.2. Anestesia local

8.2.1. Bloqueo retrobulbar

Permite el bloqueo de los nervios perioculares y de las estructuras retrobulbares. Diversos estudios han descrito el uso de técnicas de anestesia locorregional en bovinos para procedimientos oculares, destacando su eficacia y aplicabilidad clínica (Cedeño et al., 2023; Özcan-Martz et al., 2021).

Se ha descrito el uso de una aguja espinal calibre 19 de 3 1/2 pulgadas, previamente curvada para formar un arco con un radio cercano a 10 cm. Esta se introduce por encima del globo ocular avanzando hasta sobrepasarlo; posteriormente, se orienta hacia el interior para penetrar el cono muscular, lugar donde los nervios emergen del foramen orbitorrotundo. Finalmente, se administra una inyección de 10-20 mL de solución de lidocaína (Figura 11) (Cedeño et al., 2023).

Figura 2.11

Bloqueo retrobulbar.

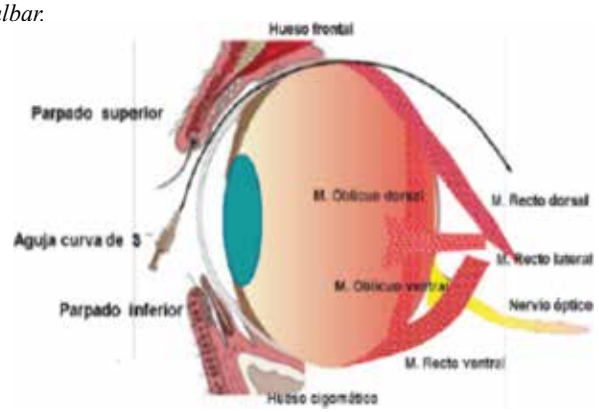

Nota. Se aprecia como ingresa la aguja para el respectivo bloqueo. Tomado de Cedeño et al., (2023).

8.2.2. Bloqueo auricopalpebral

Se aplica a nivel del arco cigomático, produciendo un bloqueo motor del músculo orbicular del ojo, lo que facilita la apertura palpebral durante el procedimiento. Para localizar el punto de aplicación, se traza una línea imaginaria desde la base de la oreja hasta el canto medial del ojo; en el punto medio de esta línea, justo por debajo del arco cigomático, se administra la inyección a una profundidad aproximada de 2 cm, utilizando entre 5 y 10 mL del anestésico (Figura 12) (Cedeño et al., 2023).

Figura 2.12

Bloqueo auriculopalpebral en bovino.

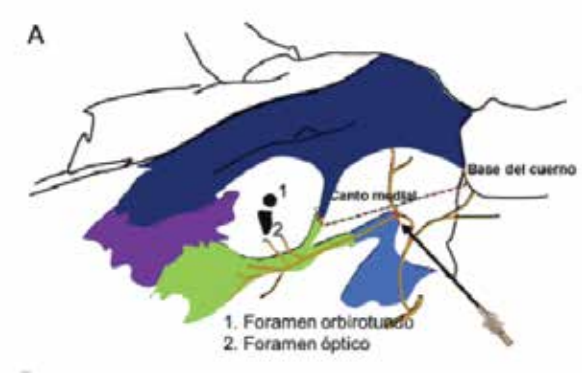

Nota. Se aprecia como ingresa la aguja para el respectivo bloqueo. Tomado de Cedeño et al. (2023).

8.2.3. Bloqueo de cuatro puntos

Consiste en la infiltración de anestésico local en cuatro puntos alrededor de la órbita (dorsal, ventral, medial y lateral) (Cedeño et al., 2023).

Lidocaína: Aproximadamente 60 mL en total

Permite una adecuada difusión del anestésico hacia el vértice orbitario, constituyendo una alternativa al bloqueo retrobulbar en procedimientos quirúrgicos oculares (Figura 2.13) (Cedeño et al., 2023).

Figura 2.13

Bloqueo de cuatro puntos en bovino.

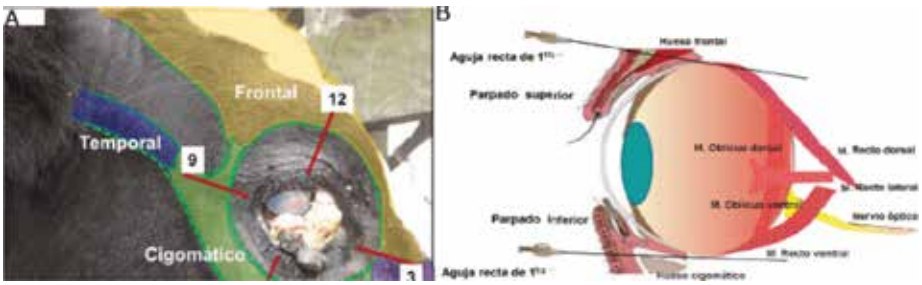

Nota. El bloque de cuatro puntos se inyecta a través de los párpados, tanto dorsal como ventralmente (a las 6 y 12) y en los cantos lateral y medial (a las 3 y las 9 en punto) (A). El objetivo es depositar unos 60 mL (repartidos entre los cuatro puntos) de anestésico local en el vértice de la órbita con agujas rectas de pulgada y media, calibre 18 entre el globo ocular y los huesos frontal y cigomático (B). Tomado de Cedeño et al., (2023).

8.3. Analgesia sistémica

Se emplean AINEs como parte del manejo multimodal del dolor:

1. Meloxicam: 0.5 mg/kg SC (Özcan-Martz et al., 2021).
2. Ketoprofeno: 3 mg/kg IM (Cedeño et al., 2023).

Los AINEs contribuyen al control del dolor postoperatorio y a la reducción de la inflamación, y su uso ha sido descrito en

procedimientos quirúrgicos en bovinos (Özcan-Martz et al., 2021; Cedeño et al., 2023).

9. Técnica quirúrgica

La exenteración ocular es un procedimiento quirúrgico que implica la eliminación completa de las estructuras contenidas dentro de la órbita, las cuales incluyen el globo ocular y los tejidos circundantes (Figura 14). Es la forma más común de extracción del globo ocular y está indica en patologías avanzadas como neoplasias invasivas, infecciones profundas o traumatismos severos, y tiene como objetivo aliviar el dolor y evitar la progresión de la enfermedad para evitar causar daños irreparables en los tejidos dentro de la órbita (Chigerwe et al., 2017; Thiry et al., 2022).

Existen dos tipos de técnicas de exenteración ocular, mediante la aproximación transparpebral y la subconjuntival, donde la primera es más comúnmente utilizada en el caso de los bovinos, debido a su acción menos traumática. A continuación, se explicará ambas técnicas, pero se detallará más a fondo la aproximación transparpebral.

Figura 2.14

Exenteración ocular mediante la técnica transparpebral.

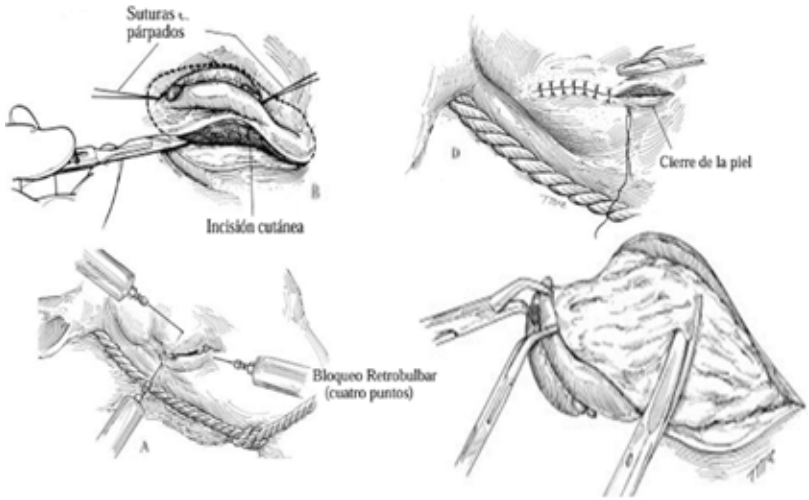

Nota. Procedimiento quirúrgico donde se extrae el globo ocular y todo su contenido orbitario. Tomado de Alarcón (2022).

9.1. Técnica quirúrgica transpalpebral

Preparación prequirúrgica y abordaje inicial

Inicialmente el paciente es sometido a tricotomía en la región periocular (Figura 15A) y la aplicación de una antisepsia (Figura 15B), con la consecuente anestesia, generalmente mediante bloqueo retrobulbar de cuatro puntos con lidocaína al 2% (Figura 15C). La intervención puede llevarse a cabo con el paciente en estación bajo sedación o, en casos específicos, bajo anestesia general (Chigerwe et al., 2017).

Figura 2.15

Preparación quirúrgica.



Nota. A. Tricotomía de la región periocular. B. Asepsia. C. Anestesia. Tomado de Quebrada y Ramirez (2023) e Irby (2017).

9.1.1 Abordaje inicial

Se inicia con el cierre de los párpados con pinzas Backhaus o suturas continuas con nylon no absorbible 3-0 o 4-0, para reducir la contaminación del campo quirúrgico y proporcionar tracción durante la disección (Jones, 2019).

Seguidamente se realiza una primera incisión de 1 a 2 cm en el parpado inferior, extendiéndose medial y lateralmente a los cantos medial y lateral. La segunda incisión se realiza de forma similar en el parpado superior para conectarse con la incisión realizada anteriormente

(Figura 16). Posteriormente, se continúa la disección hacia planos más profundos hasta alcanzar el reborde orbitario (Irby, 2017; Jones, 2019).

Figura 2.16

Incisión en los parpados superior e inferior.



Nota. Imagen que muestra la incisión en los párpados superior e inferior durante la técnica quirúrgica transpalpebral en bovinos. Tomado de Jones (2019).

9.1.2 Disección y acceso a la cavidad orbital

Se realiza una disección hacia planos más profundos hasta alcanzar el reborde orbitario con ayuda de tijeras Mayo curvas (Figura 17A). Una vez expuesta la región profunda, se secciona los ligamentos cantales medial y lateral y disecciona los tejidos perioculares con un bisturí (Figura 17B) (Irby, 2017).

Se debe considerar siempre mantener una disección en contacto con las paredes óseas para garantizar la eliminación total de los tejidos afectados, así como evitar daños en estructuras adyacentes como el seno maxilar o vasos sanguíneos importantes (Irby, 2017).

Figura 2.17

Acceso a la cavidad orbital.

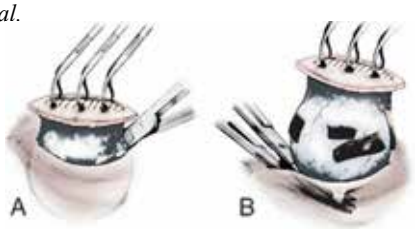

Nota. A. Incisión periocular, seccionamiento de los músculos extraoculares y disección a planos profundos. B. Seccionamiento del nervio óptico y vasos asociados. Tomado de Irby (2017).

9.1.3 Resección del contenido orbitario

Una vez que se haya diseccionado los tejidos perioculares, se realiza la extracción en bloque del todo el contenido orbitario. Esto incluye la eliminación del globo ocular, músculos extraoculares, tejido conectivo, glándulas y parte del nervio óptico (Figura 18). Al momento de eliminar este nervio, se debe evitar una tracción excesiva, debido a que se podría generar complicaciones neurológicas posteriores (Irby, 2017).

Al terminar de extraer el paquete orbitario se debe aplicar una hemostasia adecuada, ya que la vascularización de la región puede provocar hemorragias severas. La resección amplia es especialmente necesaria en casos de presencia de carcinoma de células escamosas para evitar recidivas (Chigerwe et al., 2017; Thiry et al., 2022).

Figura 2.18

Resección del contenido orbitario.

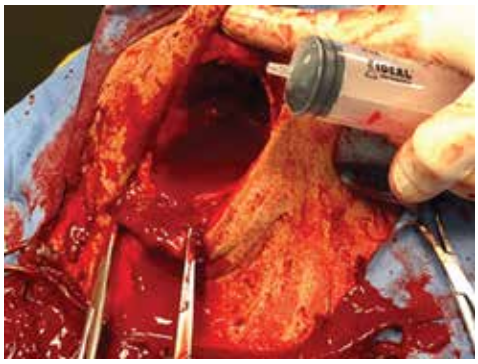

Nota. Exenteración ocular en bovino, resección completa del contenido orbitario. Tomado de Jones (2019).

9.1.4 Cierre quirúrgico

Se cierra la cavidad orbital mediante sutura por planos. Se inicia con la aproximación de los tejidos profundos, seguido del tejido subcutáneo y finalmente la piel (Figura 19). Diversos patrones de sutura pueden ser utilizados, siendo el patrón continuo simple uno de los más empleados (Chigerwe et al., 2017).

Para controlar la hemorragia y el espacio muerto, algunos cirujanos optan por rellenar la órbita con gasas estériles, que se retiran y se cuentan antes de cerrar la piel. En el caso de que exista infecciones o acumulación de fluidos, puede ser necesaria la colocación de drenajes temporales (Irby, 2017).

Figura 2.19

Cierre por planos del sitio de exenteración.

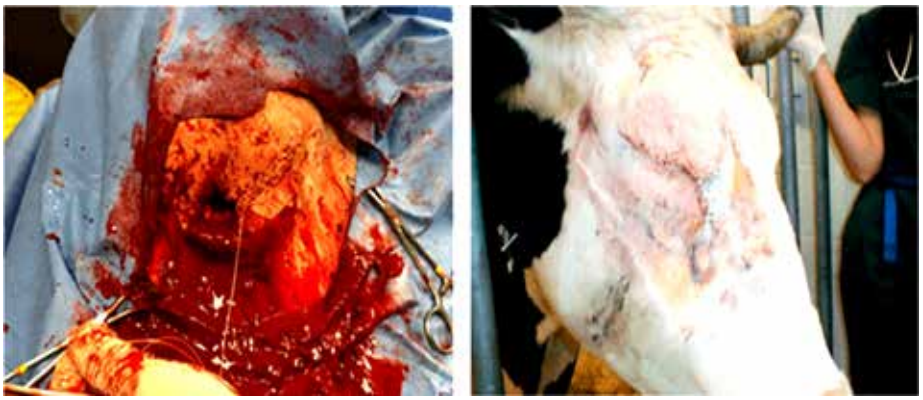

Nota. Tomado de Jones (2019) e Irby (2017).

9.2 Técnica quirúrgica subconjuntival

Se inicia con la colocación de suturas que mantengan los párpados abiertos, seguido de una incisión en la conjuntiva dorsal. Tanto los músculos extraoculares como el tallo óptico se diseccionan e inciden del mismo modo que en la aproximación transparpebral. Posterior al retiro del globo ocular, se localiza y disecta la conjuntiva palpebral desde el interior de los párpados, así como la membrana nictitante y su conjuntiva. Finalmente, se extrae los márgenes de los párpados y se aplica hemostasia. El cierre es el mismo que se utiliza en la técnica transparpebral (Irby, 2017).

10. Tratamiento postoperatorio

Se recomienda la aplicación de un vendaje compresivo durante las primeras 24 horas, ya que contribuye a disminuir la formación de hematomas y edema (Irby, 2017).

Un aspecto clave en el manejo posoperatorio es el control del dolor, prevención de infecciones y vigilancia de una buena cicatrización, Chigerwe et al., (2017) e Irby (2017) recomiendan el uso de antiinflamatorios no esteroideos, como el *flunixin meglumine* en este periodo y durante los días posteriores para reducir la inflamación y el dolor, y mejorar el bienestar del animal.

En el caso de los antibióticos, Gelatt (2014) menciona que después de la exenteración, la mayoría de los animales no requieren tratamiento antibiótico sistémico postoperatorio. Sin embargo, en presencia de sepsis marcada, está indicada la administración de tetraciclinas, penicilinas o cefalosporinas durante varios días. En este caso Jones (2019) menciona que los betalactámicos, específicamente las cefalosporinas, son opciones adecuadas, para el control de infecciones de la incisión.

Se emplea antibioterapia para prevenir infecciones postquirúrgicas:

1. Amoxicilina: 7 mg/kg SC (Özcan-Martz et al., 2021).
2. Penicilinas (procaínica, benzatínica y potásica): 20.000 UI/kg IM (Cedeño et al., 2023).

En algunos casos, se coloca material impregnado con antibiótico dentro de la órbita tras la exenteración, favoreciendo la cicatrización y reduciendo el riesgo de infección local (Özcan-Martz et al., 2021).

No se recomienda el taponamiento de la órbita con apósitos después de la cirugía, a menos que no se pueda controlar la hemorragia. En caso de utilizarse, la gasa debe retirarse gradualmente entre las suturas durante un período de 3 a 4 días. Las suturas deben retirarse a los 14 días (Gelatt, 2014).

11. Complicaciones y manejo

Las complicaciones posoperatorias incluyen principalmente infecciones, formación de abscesos orbitarios, dehiscencia de la herida,

hemorragias y recidiva de procesos neoplásicos (Chigerwe et al., 2017).

En un estudio realizado por Chigerwe et al., (2017), se reportó una incidencia de complicaciones del 13%, siendo los abscesos orbitarios una de las lesiones posoperatorias más frecuentes, seguidos por la recidiva tumoral y la dehiscencia de suturas. En el caso de los abscesos, estos generalmente son tratados mediante la aplicación de drenajes, acompañado de tratamiento antibiótico y antiinflamatorio.

La aparición de estas complicaciones generalmente está relacionada con infecciones postoperatorias causadas principalmente por condiciones ambientales inadecuadas o tiempos quirúrgicos prolongados (Chigerwe et al., 2017).

La dehiscencia de la herida puede deberse a infección o traumatismos posteriores a la cirugía. La recurrencia tumoral está estrechamente relacionada con una resección incompleta de los márgenes neoplásicos (Chigerwe et al., 2017; Thiry et al., 2022).

12. Cirugía Tercer Párpado

12.1. Abscesos

Las afecciones del tercer párpado o membrana nictitante, generalmente no se describen como patologías independientes, sino que se integran dentro de un conjunto de enfermedades oculares generales, mostrándose más bien como un signo de la enfermedad. En el caso de infecciones oculares que involucren a la membrana nictitante y se relacionen medianamente con abscesos, pueden evidenciarse signos clínicos como secreciones mucopurulentas, inflamación y compromiso de los tejidos perioculares (Irby, 2017).

Asimismo, los traumatismos representan una causa frecuente de lesiones en los anexos oculares, incluyendo los párpados, donde se describen laceraciones, avulsiones y daño tisular que pueden extenderse hacia estructuras adyacentes, favoreciendo procesos infecciosos

secundarios, como los abscesos. En este contexto, las condiciones mencionadas crean un ambiente propicio para la acumulación de material purulento y el desarrollo de infecciones localizadas, lo que sugiere que estas lesiones pueden presentarse como parte de cuadros clínicos más amplios y no como una entidad aislada (Irby, 2017; Chigerwe et al., 2016).

12.2. Carcinomas y melanomas

12.2.1. Melanomas

En bovinos, los melanomas oculares son neoplasias poco frecuentes en comparación con el carcinoma de células escamosas. La literatura disponible describe principalmente su presentación a nivel intraocular, sin reportes específicos frecuentes en la membrana nictitante. No obstante, considerando su comportamiento en otras localizaciones, es posible inferir que, cuando se presentan en el tercer párpado, lo hacen como masas pigmentadas de crecimiento progresivo, con características clínicas variables según su grado de benignidad o malignidad (Fubini y Ducharme, 2017).

Desde el punto de vista quirúrgico, el abordaje de estas neoplasias sigue principios similares a los aplicados en el carcinoma de células escamosas. En lesiones localizadas, la resección quirúrgica de la membrana nictitante puede ser suficiente para lograr el control del tumor. Sin embargo, en casos con mayor extensión o comportamiento agresivo, puede ser necesario recurrir a procedimientos más radicales, como la exenteración del globo ocular. Debido al potencial metastásico de algunos melanomas, el pronóstico debe considerarse reservado en comparación con otras neoplasias oculares (Fubini y Ducharme, 2017).

12.2.2. Carcinoma de células escamosas

El carcinoma de células escamosas (CCE) es una neoplasia epitelial maligna ampliamente descrita en animales domésticos, con particular relevancia en el sistema ocular (Cedeño et al., 2019).

En rumiantes, particularmente en bovinos, se considera la neoplasia ocular más prevalente, pudiendo comprometer distintas estructuras como la conjuntiva, el limbo corneoescleral, los párpados y la membrana nictitante. Diversos estudios clínicos señalan que el tercer párpado constituye uno de los sitios de mayor presentación, alcanzando porcentajes elevados dentro de las localizaciones reportadas (Figura 2.20) (Cedeño et al., 2019).

Figura 2.20

Porcentaje de tejido ocular y periorbital afectado por el carcinoma de células escamosas.

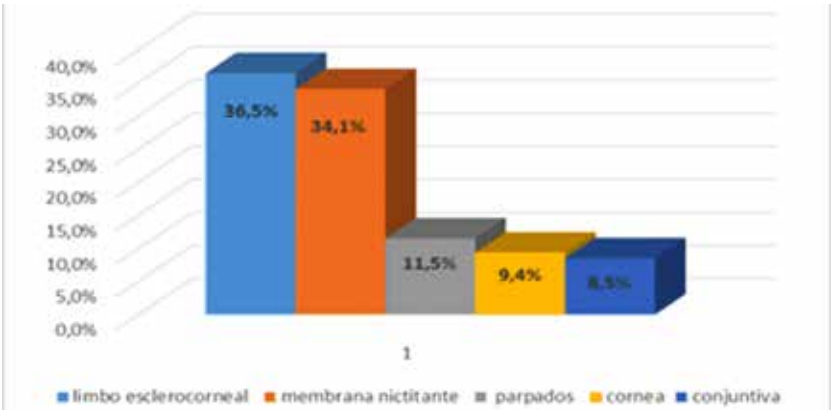

Nota. La aparición neoplásica es sumamente superior a nivel del limbo esclerocorneal y membrana nictitante. Tomado de Cedeño et al., (2019).

Clínicamente, las lesiones suelen presentarse como masas de aspecto proliferativo, nodular o verrugoso, frecuentemente asociadas a procesos inflamatorios y secreción ocular. Su etiopatogenia es compleja y multifactorial, involucrando factores genéticos, características fenotípicas como la pigmentación y agentes ambientales, entre los que destaca la exposición a radiación ultravioleta. Desde el punto de vista histopatológico, estos tumores muestran proliferación de células epiteliales malignas dispuestas en agregados o cordones, con producción variable de queratina y distintos grados de diferenciación celular, evidenciando un comportamiento invasivo a nivel local y una agresividad variable (Cedeño et al., 2019).

Figura 2.21

Estadios de desarrollo del carcinoma ocular de células escamosas en la región ocular y periorbital del bovino.



Nota. Estadio 1. lesión inicial discreta; Estadio 2. crecimiento tumoral evidente con compromiso conjuntival; Estadio 3. masa proliferativa con invasión local; y Estadio 4. lesión avanzada con destrucción de tejidos oculares y extensa proliferación neoplásica. Tomado de Cedeño et al., (2019).

Figura 2.22

Carcinoma en esclerótica, membrana nictitante y conjuntiva en vaca Normando



Nota. Carcinoma de células escamosas estadio 4. Tomado de Cedeño et al., (2019).

12.3. Indicaciones clínicas

El tratamiento del carcinoma de células escamosas en bovinos se determina según el tamaño del tumor, su localización y la presencia de metástasis. En la práctica, la cirugía constituye la principal opción terapéutica, debido a su rapidez, bajo costo y facilidad de aplicación en campo. En lesiones localizadas, como aquellas que afectan la membrana nictitante, la técnica de elección es la resección de la membrana nictitante en su totalidad para asegurar márgenes limpios y evitar recidivas (Cedeño et al., 2019).

No obstante, en casos avanzados con compromiso de múltiples estructuras oculares, el procedimiento más frecuente es la exenteración del globo ocular (Figura 2.23). En situaciones de recurrencia o enfermedad avanzada, puede considerarse el descarte del animal (Cedeño et al., 2019).

Como complemento, existen alternativas terapéuticas como la criocirugía, radioterapia, hipertermia por radiofrecuencia e inmunoterapia, las cuales son más efectivas en lesiones pequeñas y permiten la conservación de estructuras oculares. Sin embargo, su uso es limitado en la práctica debido a su complejidad técnica y elevado costo, lo que restringe su aplicación en sistemas productivos bovinos (Cedeño et al., 2019).

Figura 2.23

Tratamientos quirúrgicos instaurados en carcinoma de células escamosas a nivel ocular.

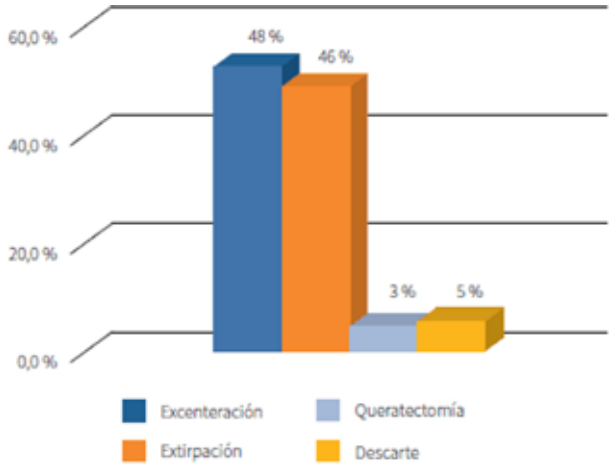

Nota. La excenteración y extirpación de la membrana nictitante lideran la frecuencia de tratamientos quirúrgicos instaurados. Tomado de Cedeño et al., (2019).

12.4. Anestesia y analgesia

El procedimiento se realiza con el animal en estación, empleando sedación para facilitar la contención y disminuir el estrés. Se utilizan agonistas alfa-2 adrenérgicos, de preferencia *xilazina*, a dosis de 0.03 mg/kg a 0,05 mg/kg IV, los cuales proporcionan un adecuado nivel de sedación y un grado moderado de analgesia. Esto permite la ejecución

del procedimiento sin la necesidad de inducir al animal a un estado más profundo de anestesia, debido a que el efecto se complementa mediante bloqueos nerviosos regionales (Cedeño et al., 2019; Akbas et al, 2021).

12.5. Bloqueos nerviosos necesarios para el procedimiento

Se realizan con lidocaína al 2%, generalmente con aguja calibre 18 o 20 (Cedeño et al., 2019).

Bloqueo de cuatro puntos: Consiste en la infiltración de lidocaína (5–10 mL por punto) en las posiciones 12, 3, 6 y 9 de las manecillas del reloj, alrededor de la órbita (Figura 2.24), siendo útil en procedimientos como resección de la membrana nictitante, queratectomía y exenteración. Insensibiliza los pares II, III, IV, VI (Quevedo et al., 2019; Fubini y Ducharme, 2017).

Figura 2.24

Bloqueo de cuatro puntos.

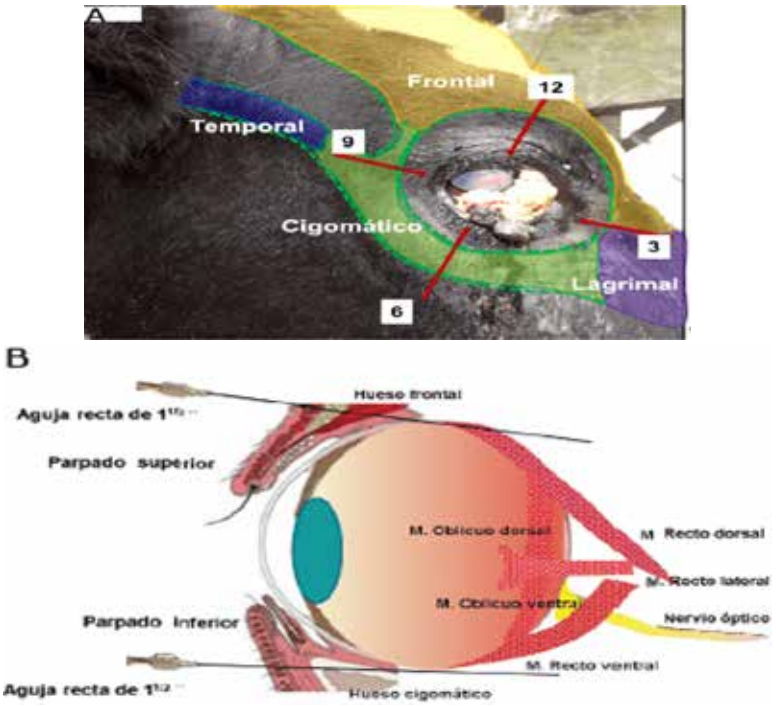

Nota. Se muestran los puntos de punción de la técnica. Tomado de Cedeño et al., (2023).

Nervio auriculopalpebral: Es de tipo motor y se emplea para inhibir el parpadeo mediante la infiltración de lidocaína (5–10 mL) en el trayecto del nervio; se indica especialmente en resección del tercer párpado y queratectomías (Figura 25) (Quevedo et al., 2019).

Figura 2.25

Bloqueo de nervio auricopalpebral.



Nota. Se ilustra la localización anatómica del nervio y la técnica de infiltración con anestésico local. Tomado de Cedeño et al., (2019).

Para la extracción del carcinoma de células escamosas en la membrana nictitante, se recomienda el uso del bloqueo del nervio auriculopalpebral para inhibir el parpadeo, complementado con el bloqueo de cuatro puntos a nivel orbitario y la infiltración de anestésico local en la base de la membrana nictitante (Cedeño et al., 2019; Fubini y Ducharme, 2017).

12.6. Técnica quirúrgica

Dado que la resolución quirúrgica de esta patología se realiza con mayor frecuencia mediante la exenteración (descrita en el primer capítulo de este manual), a continuación, se abordará de manera específica el procedimiento quirúrgico de la membrana nictitante, ya que esta constituye una de las principales estructuras de presentación del tumor, solo superada por los casos que requieren exenteración (Cedeño et al., 2019).

Resección de la membrana nictitante: Una vez el animal esté sedado y se hayan realizado los respectivos bloqueos, la membrana nictitante afectada se exterioriza mediante la aplicación de pinzas hemostáticas

o de disección para facilitar su abordaje. A continuación, se coloca una pinza hemostática tipo Rochester recta en posición caudal a la neoplasia. Posteriormente, se realiza la resección del tejido a nivel del borde de la pinza y se mantiene la compresión para lograr la hemostasia durante aproximadamente 1 a 2 minutos. Generalmente no requiere sutura debido a la naturaleza del tejido y la rápida cicatrización de la zona (Figura 2.26) (Cedeño et al., 2019; Akbaş et al., 2021).

Figura 2.26

Procedimiento de la resección de la membrana nictitante.



Nota. A. Carcinoma sobre la membrana nictitante en vaca Holstein. B. Resección de la membrana. C. Después de la cirugía. Tomado de Cedeño et al., (2019) y Jones (2019).

2. Queratectomía superficial: Aunque se emplea con menor frecuencia, también puede considerarse como alternativa terapéutica en este tipo de neoplasias. Mediante el uso de bisturí, se procede a la resección de las placas neoplásicas presentes en la córnea. Posteriormente, se realiza un raspado cuidadoso de la superficie conjuntival utilizando el borde cortante de la hoja, con el fin de eliminar el tejido afectado (Figura 2.27) (Cedeño et al., 2019).

Figura 2.27

Procedimiento de queratectomía superficial.

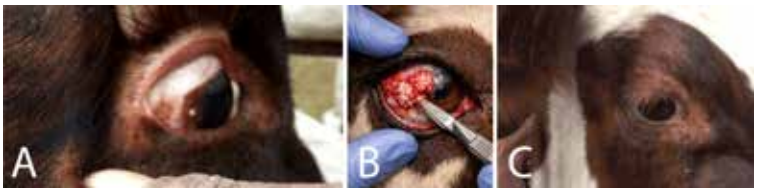

Nota. A. Carcinoma sobre el canto lateral de la córnea en vaca Normando. B. Raspado de córnea (imagen creada por inteligencia artificial). C. Después de la queratectomía superficial. Tomado de Cedeño et al., (2019).

12.7. Tratamiento posoperatorio

El manejo posoperatorio de las cirugías de tercer párpado se basa principalmente en el control ambiental, la vigilancia continua y la adecuada cicatrización de la herida. Tras la intervención quirúrgica, los animales deben mantenerse en áreas confinadas durante varios días con el objetivo de favorecer la hemostasia y también permitir un proceso correcto de cicatrización. Por otro lado, es fundamental realizar observaciones diarias del sitio quirúrgico, a fin de evaluar la evolución de la herida y el estado general del animal hasta el retiro de las suturas (Ali et al., 2015).

Desde el punto de vista farmacológico, para el control del dolor y la inflamación se emplean antiinflamatorios no esteroideos (AINEs), destacándose el uso de *Flunixine meglumine* con una dosis de 1 mg/kg por vía intravenosa de esta manera, proporcionando analgesia efectiva tanto en el período perioperatorio como en el postoperatorio. (Ali et al., 2015).

Por otra parte, para el tiempo de recuperación se recomienda retirar las suturas entre los 14 y 21 días posteriores a la cirugía, de tal modo, que asegure la cicatrización completa. En cuanto a los procedimientos específicos como la resección de dermoides de tercer párpado, se reporta que los animales pueden retomar su comportamiento normal incluyendo el pastoreo, alrededor de una semana, siempre que no existan complicaciones asociadas (Ali et al., 2015).

Además, en intervenciones quirúrgicas más invasivas como resecciones tumorales que involucran el tercer párpado, el uso de drenajes (Penrose) y el cierre adecuado de la conjuntiva contribuyen positivamente al proceso de cicatrización, permitiendo una recuperación funcional exitosa (Akbaş et al., 2021).

12.8. Complicaciones y manejo

Dentro de las cirugías de tercer párpado se pueden presentar complicaciones tanto en el intraoperatorio como en el posoperatorio, sin embargo, estas son generalmente manejables con intervenciones oportunas. Durante la intervención quirúrgica, la complicación más frecuente es la hemorragia,

especialmente en procedimientos más invasivos como la enucleación, sin embargo, esta suele controlarse mediante ligaduras vasculares, uso de hemostáticos y taponamiento con gasas (Ali et al., 2015).

En cuanto al periodo posoperatorio, las complicaciones que se presentan con frecuencia son las infecciones en la herida quirúrgica, dehiscencia de suturas y secreciones purulentas. La dehiscencia suele estar relacionada a conductas del animal como el rascado o frotamiento de la cabeza. Por otra parte, la presencia de secreción purulenta durante la cicatrización puede indicar infección bacteriana en el sitio quirúrgico (Ali et al., 2015).

El manejo de estas complicaciones implica intervenciones locales y sistémicas. En casos de infección con drenaje purulento, se recomienda retirar parcialmente las suturas para permitir el drenaje, como consiguiente, se debe lavar diariamente la cavidad con soluciones antisépticas diluidas hasta la resolución del proceso infeccioso. Además, cuando se evidencian signos sistémicos, se debe instaurar antibioterapia sistémica. Estas medidas han demostrado ser eficaces para controlar las complicaciones sin comprometer la cicatrización (Ali et al., 2015).

13. Descorné

El descorné en bovinos es un procedimiento que se usa frecuentemente en sistemas de producción intensiva debido a la importancia en la prevención de lesiones. Su principal indicación clínica radica en la necesidad de reducir el riesgo de lesiones graves tanto entre animales como hacia los trabajadores, puesto que los bovinos con cuernos presentan un comportamiento más agresivo en condiciones de confinamiento (Ali et al., 2015).

13.1. Indicaciones clínicas

Se considera llevar a cabo el descorné en etapas tempranas, de preferencia antes de los 30 días de edad puesto que en este periodo el cuerno aún no se encuentra completamente desarrollado, de tal manera que disminuye la intensidad de la respuesta dolorosa en comparación con animales de mayor edad (Cui et al., 2024).

Previo a la intervención quirúrgica se debe realizar la correcta evaluación de bienestar animal como también la implementación de estrategias que permitan mitigar el dolor, como el uso de anestésicos locales y antinflamatorios (Cui et al., 2024).

13.2. Anestesia y analgesia

Fundamentos fisiológicos del dolor en el descorné

El descornado de bovinos se considera uno de los procedimientos más dolorosos en la cirugía de campo para rumiantes, debido a la activación simultánea de estructuras altamente inervadas como la piel, el tejido conectivo, el periostio y, en animales adultos, el seno frontal. Esto provoca una respuesta nociceptiva fuerte y persistente que tiene implicaciones tanto locales como sistémicas, como se observa en el personal (Fajt et al., 2019).

El estímulo doloroso proviene de la neurofisiología y comienza con la activación de nociceptores periféricos, que se dividen en ellos:

1. Fibras A-delta: Dolor agudo, rápido y bien localizado.
2. Fibras C: Dolor difuso, lento y persistente (Fajt et al., 2019).

Estos impulsos van a la asta dorsal de la médula espinal para ser actuados en la primera retroalimentación sináptica. A su vez, las señales pasan a través de las vías espinotalámicas hacia el tálamo, la corteza cerebral y la corteza del cerebro, que es donde el dolor se experimenta conscientemente (Fajt et al., 2019).

Además, se activa el eje hipotálamo-hipófisis-adrenal (HPA) y se liberan cortisol, catecolaminas y mediadores inflamatorios. Esta respuesta se traduce en:

1. Hiperglucemia
2. Inmunosupresión
3. Alteraciones conductuales
4. Disminución de la productividad (Fajt et al., 2019).

La analgesia multimodal es actualmente el estándar en medicina veterinaria, especialmente en procedimientos como el descorne, donde el dolor tiene múltiples vías de transmisión (Fajt et al., 2019).

13.3. Principios de analgesia multimodal

La analgesia multimodal se ha convertido en el tratamiento predominante en la medicina veterinaria en general, por ejemplo, para un procedimiento de descornado donde el dolor puede tener múltiples vías de transmisión (Fajt et al., 2019).

Es la combinación de:

1. Anestesia local (bloqueo periférico)
2. Sedación (modulación central)
3. Analgesia sistémica (inhibición inflamatoria) (Fajt et al., 2019).

Tiene que actuar sobre diferentes niveles de la vía nociceptiva para lograr:

1. Mayor eficacia analgésica
2. Reducción de dosis farmacológicas individuales
3. Menor incidencia de efectos adversos
4. Mejor recuperación postoperatoria (Fajt et al., 2019).

13.4. Bloqueo del nervio cornual

El nervio cornual (Figura 2.28) es una rama del nervio maxilar (V2) del nervio trigémino (nervio craneal V). Comienza en algún lugar del borde caudolateral de la órbita y se dirige hacia la punta del cuerno para conectarse y proporcionar inervación sensorial a:

1. Tejido cutáneo
2. Periostio
3. Estructuras córneas (Duffield et al., 2020)

En los terneros, la inervación sensorial puede estar acompañada por ramas del nervio infratroclear, lo que implica que se necesitan más bloqueos para asegurar una analgesia completa (Duffield et al., 2020).

Figura 2.28

Bloqueos faciales en el bovino.



Nota. A. Bloqueo del nervio cornual para la descornadura, B. Bloqueo del nervio infraorbitario, C. Bloqueo del nervio auriculopalpebral, D. Infiltración local de los párpados, y E. Punto de inyección para el bloqueo ocular de Peterson. Tomado de Edmondson (2014).

13.4.1. Procedimiento

Contención adecuada del animal en cepo.
Identificación del borde orbitario lateral.
Palpación del trayecto nervioso.
Inserción de aguja (18–20G) en tejido subcutáneo.
Infiltración en abanico del anestésico.
Espera de 5–10 minutos para efecto (Duffield et al., 2020).

Fármacos

1. Lidocaína 2%: Actúa bloqueando los canales de sodio encargados del voltaje en las membranas neuronales, impidiendo la despolarización y propagación del potencial de acción, interrumpiendo la transmisión del estímulo del dolor. En bovinos

adultos: 5–10 mL por lado, en terneros se debe ajustar según el peso (Duffield et al., 2020).

2. *Xilazina*: Es un agonista α2-adrenérgico utilizado en bovinos, este actúa sobre receptores α2 en el sistema nervioso central y produce: Disminución de liberación de norepinefrina, sedación profunda y analgesia moderada, su dosis en bovinos va de 0.02–0.05 mg/kg IM o IV (Nogueira et al., 2019).

13.5. Técnica quirúrgica

El descornado quirúrgico es un procedimiento quirúrgico que implica la erradicación del cuerno, así como del epitelio germinal para prevenir la regeneración. Como la parte quirúrgica consiste en la eliminación de estructuras cutáneas, incluyendo tejido conectivo, periostio y, en animales adultos, la exposición directa del seno frontal tal como se muestra en la Figura 2.30, es una operación local, así como sistémica cuando es necesario (Stock et al., 2013).

En términos quirúrgicos, tres principios fundamentales son esenciales:

1. Eliminación completa del tejido germinal
2. Control efectivo de la hemorragia
3. Prevención de complicaciones infecciosas
4. Si no se cumplen estos principios puede haber complicaciones como regeneración del cuerno, sinusitis o infecciones (Stock et al., 2013).

13.6. Anatomía quirúrgica

El cuerno bovino es una estructura anatómica compleja formada por:

1. Proceso cornual del hueso frontal (estructura ósea)
2. Seno frontal (cavidad neumática en animales adultos)
3. Epitelio germinal (responsable del crecimiento del cuerno)
4. Vascularización principalmente la arteria cornual
5. Inervación del nervio cornual (Stock et al., 2013).

Figura 2.29

Anatomía del cuerno de un bovino adulto.

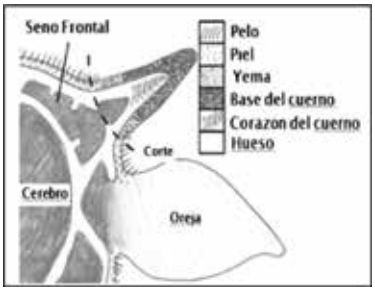

Nota. Representación de la anatomía del cuerno. Tomado de Vargas (2016).

Parte de la base del cuerno contiene el anillo dérmico germinal y este es uno de las principales estructuras que deben ser cortadas limpiamente para que la regeneración sea inhibida durante la cirugía (Stock et al., 2013).

En animales adultos donde el seno frontal está directamente conectado al interior del cuerno, su apertura durante el procedimiento probablemente conducirá a la contaminación, así como a la sinusitis (Stock et al., 2013).

Preparación prequirúrgica.
Estado general del animal.
Edad (factor clave en elección técnica).
Condición corporal.
Presencia de enfermedades concurrentes (Stock et al., 2013).
Contención y posicionamiento:
Uso de brete o cepo.
Inmovilización de la cabeza.
Posición firme para evitar movimientos bruscos (Stock et al., 2013).
Preparación del campo quirúrgico:
Rasurado amplio de la región pericornual.
Lavado con agua y jabón.
Antisepsia con:
Clorhexidina.
Povidona yodada.

Se deben emplear campos estériles, aunque en campo abierto esto puede ser limitado (Stock et al., 2013).

Descorne quirúrgico (sierra o guillotina)

13.6.1. Procedimiento

Aplicación de anestesia local (bloqueo cornual)
Verificación de analgesia (ausencia de respuesta al dolor)
Posicionamiento del instrumento en la base del cuerno
Realización de corte firme, continuo y completo
Inclusión del anillo dérmico en la resección
Retiro total del cuerno
Evaluación del seno frontal expuesto
Control inmediato de hemorragia
(Figura 2.30).
(Stafford & Mellor, 2005).

Figura 2.30

Procedimiento de descorné quirúrgico por sierra o guillotina.



Nota. Representación de la técnica quirúrgica del descorné con guillotina. Tomado de Vargas (2016).

Descorné con descornador tipo Barnes

13.6.2. Procedimiento

Posicionar el descornador alrededor del botón corneal
Aplicar presión progresiva
Rotación ligera para desprendimiento
Remoción completa del tejido (Figura 2.31).

Ventajas:

Procedimiento rápido

Menor invasividad (Stock et al., 2013).

Figura 2.31

Descorné por Barnes.

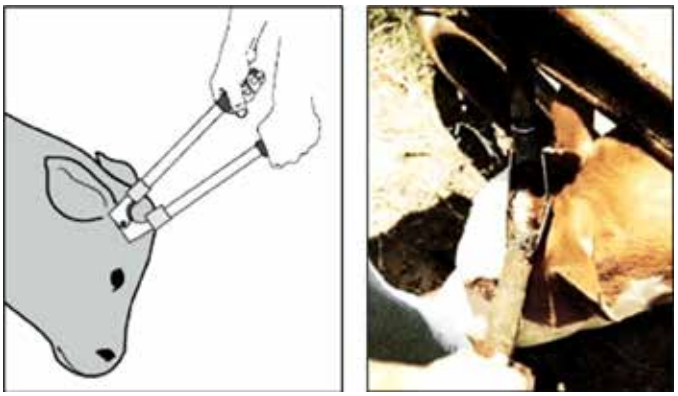

Nota. Representación de la técnica quirúrgica del descorné Barnes. Tomado de Vargas (2016).

Descornado mediante anillos de goma (elastro-amputación)

Esta técnica de descornado consiste en la aplicación en la base de anillos de goma previamente extendido con un elastrador (Figura 32) el mismo que es empleado en la elastro-castración y es colocado en la base del rodete coronario (Stock et al., 2013).

El principio consiste, en producir una compresión de la base del cuerno y cortar el suministro sanguíneo (Figura 33), poco a poco el proceso

frontal del cuerno se secuestra y tiene lugar la automutilación, y el cuerno se cae no antes de los 60 a 86 días (Stafford & Mellor, 2005).

Para que el desprendimiento ocurra en menor tiempo vale decir entre los 28 a 35 días, los rusos propusieron utilizar la goma al vacío para preparar los anillos con diámetro de 10 mm y con un espesor de la pared de 15 mm anillos de goma (Stafford & Mellor, 2005).

Figura 2.32

Elastrador para descorné bovino.



Nota. Instrumento utilizado para el descorné. Tomado de Vargas (2016).

Figura 2.33

Procedimiento de descorné por anillos de goma (elastro-amputación).



Nota. Representación de la técnica quirúrgica del descorné mediante anillos de goma. Tomado de Vargas (2016).

13.7. Tratamiento posoperatorio

La evaluación postoperatoria en el caso del descornado bovino es crítica considerando la necesaria cicatrización del tejido, la evitación

de complicaciones y la recuperación. A diferencia de otras medidas, el descornado en animales involucra estructuras profundas, y en animales adultos, el seno frontal, para la infección y el largo período de actividad inflamatoria (Stock et al., 2013).

El período postoperatorio se caracteriza por vasodilatación y permeabilidad vascular y una migración de células inflamatorias al sitio quirúrgico (por ejemplo, esto es importante para la cicatrización y, sin embargo, si no se maneja en ese momento, podría ser una causa de complicaciones. El manejo postoperatorio debe responder a un cambio en el tono de la piel, reducir el dolor y proporcionar un mantenimiento óptimo del tejido (Coetzee, 2023).

El manejo posterior al descorné tiene varios objetivos fundamentales que deben abordarse de manera simultánea para garantizar una recuperación adecuada:

1. Controlar el dolor y el estrés del animal
2. Prevenir infecciones locales y sistémicas
3. Favorecer la cicatrización del tejido
4. Evitar hemorragias secundarias
5. Mantener condiciones de bienestar animal

El cumplimiento de estos objetivos reduce la incidencia de complicaciones y mejorar el rendimiento productivo del animal (Stock et al., 2013).

Durante las primeras 24 a 48 horas después del procedimiento, el animal debe ser observado continuamente para detectar cambios y necesita una respuesta clínica. Se pueden detectar complicaciones tempranas, como sangrado residual o dolor severo (Fajt et al., 2019).

La condición del animal generalmente necesita ser observada con debilidad y/o sangrado, así como trastornos del comportamiento o disminución del consumo de alimentos, etc. Cuando se conoce temprano, estos pueden ser signos de la presencia de una condición

más grave y, por lo tanto, se puede realizar un mejor tratamiento (Fajt et al., 2019).

En el caso de sangrado tardío, se aplica presión directa mientras se debe identificar el vaso y ligar o cauterizar los vasos sangrantes según sea necesario (Fajt et al., 2019).

13.8. Manejo del dolor

El control del dolor es uno de los puntos más críticos en el tratamiento postoperatorio porque cambia las respuestas, el comportamiento y la productividad del animal. El trauma del dolor quirúrgico está mediado por la secreción de prostaglandinas y otros mediadores inflamatorios que sensibilizan los nociceptores periféricos y centrales (Stock et al., 2013).

Los medicamentos antiinflamatorios no esteroides (AINEs) forman la base del manejo analgésico. Entre los más utilizados están:

Meloxicam: 0.5 mg/kg por vía subcutánea u oral cada 24 horas

Flunixin meglumine*:* 1.1 mg/kg por vía intravenosa (Stock et al., 2013).

Es decir, los medicamentos inhiben la enzima ciclooxigenasa para hacer que las prostaglandinas sean menos activas y, por lo tanto, disminuir el dolor y la inflamación. La analgesia debe mantenerse durante al menos 3 a 5 días, dependiendo del progreso del animal. Un manejo analgésico adecuado no solo mejora el bienestar animal, sino que también previene la sensibilización central y el desarrollo de dolor crónico (Stock et al., 2013).

13.9. Terapia antimicrobiana

Los antibióticos en el período postoperatorio del descornado no siempre son necesarios, pero generalmente se recomiendan en algunos casos donde existen factores de riesgo conocidos de infección (Coetzee, 2023).

Estas situaciones incluyen:

1. Procedimientos realizados en condiciones de campo
2. Presencia de contaminación evidente
3. Animales adultos con exposición del seno frontal

Y la oxitetraciclina es el antibiótico más comúnmente utilizado (ocasionalmente por vía intramuscular) en dosis entre 10-20 mg/kg, debido a su amplio espectro de acción y buena penetración en los tejidos. Las penicilinas u otros medicamentos pueden ser utilizados según la necesidad clínica y el juicio en casos más severos (Coetzee, 2023).

13.10. Manejo del sitio quirúrgico

Las heridas locales deberán ser tratadas de acuerdo con esto para minimizar y minimizar cualquier infección. El descornado sana por segunda intención. El sitio quirúrgico no se cierra y necesita ser limpiado todos los días para prevenir más daños en el área (Stock et al., 2013).

Se utilizan antisépticos:

1. Clorhexidina
2. Povidona-yodo
3. Complicaciones y manejo

El descornado en el ganado es uno de los procedimientos quirúrgicos más comúnmente realizados, que puede no siempre funcionar bien en el ámbito médico si no se realiza correctamente de manera técnica y postoperatoria. Tales complicaciones pueden ocurrir en diferentes etapas del proceso, desde la primera hasta la última etapa de curación, etc. Algunas de ellas son causadas por la edad del animal, el procedimiento utilizado para tratarlo, el manejo del dolor y las condiciones ambientales. Desde un punto de vista fisiopatológico, la exposición profunda de los tejidos, la invasión de la barrera cutánea y

la respuesta inflamatoria son los factores críticos para su crecimiento (Stock et al., 2013).

1. Hemorragia

El sangrado es la complicación más común y, en general, se debe principalmente a la sección de la arteria cornual durante una cirugía. La condición puede diagnosticarse pronto o tomarse más lentamente, dependiendo de qué tan bien se realice el control hemostático inicial. En condiciones leves, el sangrado puede prevenirse por sí mismo y potencialmente llevar a problemas serios con consecuencias, y en formas más graves esto es perjudicial para el bienestar general del animal (Fajt et al., 2019).

Se necesita aplicar presión directa a la arteria mientras se ligan o cauterizan los vasos afectados para mantener una monitorización constante después de las primeras horas y se requiere muestreo de sangre durante los procedimientos, incluso durante las intervenciones quirúrgicas (Stock et al., 2013).

2. Infección del sitio quirúrgico

La infección del sitio quirúrgico se produce como consecuencia de la contaminación bacteriana del tejido expuesto, favorecida por condiciones ambientales inadecuadas o deficiencias en la asepsia. Clínicamente se caracteriza por inflamación, dolor, presencia de exudado purulento y, en casos avanzados, mal olor. El manejo se basa en la limpieza del área, el uso de antisépticos y la administración de antibióticos sistémicos cuando la infección es evidente o progresiva (Coetzee, 2023).

3. Sinusitis frontal

La apertura del seno frontal del ganado adulto durante el descornado es un objetivo principal para la sinusitis en muchos casos. La enfermedad se desarrolla debido a que los microorganismos se filtran en la cavidad sinusal, lo que afecta la salud general del animal y libera

microorganismos que se vuelven más infecciosos. Clínicamente se observa en secreción nasal, dolor y, a veces, fiebre leve. En general, se trata mediante técnicas de drenaje quirúrgico, incluyendo el lavado sinusal en animales y terapia con antibióticos, y en casos severos (Stock et al., 2013).

4. Miasis

Una complicación de malas condiciones ambientales que surge en climas cálidos y húmedos. Los huevos de mosca también germinan y se depositan en el sitio quirúrgico donde se forman las larvas, dañando todo el tejido. El manejo incluye la eliminación de las larvas, la limpieza del área y el uso de medicamentos antiparasitarios y el tratamiento de este problema de ahora en adelante (Coetzee 2023).

5. Regeneración del cuerno

La regeneración del cuerno ocurre debido a la eliminación incompleta del epitelio germinal durante la cirugía, lo que resulta en tejido de cuerno anormal. En ambos casos, necesitamos volver a la terapia y eliminar el resto de este cuerno recuperado (Stafford & Mellor, 2005).

6. Dolor crónico

El dolor crónico se debe a un manejo analgésico deficiente que puede llevar a un cambio en el sistema nervioso central e incluso a un empeoramiento del dolor. Se presentan síntomas como cambios de comportamiento y reducción de la productividad. La prevención se debe al uso efectivo de analgesia multimodal durante todo el tratamiento quirúrgico (Stock et al., 2013).

14. Colocación de anillos nasales

Los anillos en la nariz en el ganado son una práctica bien conocida en el sistema de producción ganadera y, por ejemplo, entre los toros de cría. Ayudan en el control de los animales y no imponen fuerzas

excesivas al manejar y manipular al animal, lo cual se basa en la sensibilidad del tabique nasal que permite controlar efectivamente al animal aplicando estímulos moderados sin ejercer tanta presión sobre él (Feng et al., 2024).

En términos clínicos, aunque es un procedimiento relativamente simple, su correcta ejecución debe estar guiada por el conocimiento anatómico, principios básicos de asepsia y analgesia para cuidar a los animales. Además, la correcta aplicación del procedimiento es menos propensa a complicaciones que el procedimiento original y prefiere ser adecuadamente adaptable al dispositivo (Feng et al., 2024).

Actualmente, el énfasis en el bienestar animal conduce a técnicas más seguras y humanas y al manejo cuidadoso de los anillos en la nariz para mejorar la seguridad de los empleados, así como los procesos de producción (Feng et al., 2024).

14.1. Indicaciones clínicas

El anillo nasal se utiliza como un dispositivo de sujeción que permite guiar y contener con mayor facilidad a toros adultos. Su colocación es útil en predios de producción intensiva, donde el contacto entre el personal y los animales ocurre con frecuencia. En estas condiciones, el anillo proporciona un punto de control adicional que facilita el desplazamiento y la manipulación del animal durante diferentes actividades productivas (Shehu et al., 2026).

En cuanto a la seguridad del personal, el anillo nasal ofrece un mecanismo efectivo para controlar la cabeza del animal, lo que disminuye el riesgo de accidentes. Este control resulta importante durante procedimientos como la monta dirigida, inseminación artificial y revisiones clínicas de rutina, en los cuales el manejo cercano del toro representa un peligro para los operarios si no se dispone de un método de contención adecuado (Shehu et al., 2026).

En reproducción, el anillo nasal facilita la contención de toros utilizados en programas de mejoramiento genético. Su uso permite

manejar al animal con mayor precisión durante procedimientos como la colecta de semen mediante vagina artificial, la electroeyaculación y la realización de evaluaciones andrológicas completas, optimizando tanto la seguridad como la eficiencia del trabajo reproductivo (Shehu et al., 2026).

Además, en determinadas condiciones médicas, el anillo nasal resulta de gran utilidad para el manejo de animales con temperamento difícil que requieren tratamientos prolongados. En estos casos, permite mantener un mejor control del paciente durante procedimientos terapéuticos como la fluidoterapia intravenosa, las curaciones periódicas o la administración de medicamentos por vía oral (Shehu et al., 2026).

Finalmente, desde la etológica, la tracción leve ejercida sobre el tabique nasal genera una molestia moderada que actúa como un estímulo aversivo condicionado. Este estímulo permite redirigir el comportamiento del animal y facilitar su manejo sin recurrir a métodos de fuerza excesiva que puedan incrementar su nivel de estrés o provocar reacciones agresivas (Shehu et al., 2026).

14.2. Manejo y métodos de contención

Previo a cualquier intervención, el manejo adecuado del bovino es tan relevante como el protocolo anestésico en sí mismo. Un animal mal contenido representa un riesgo tanto para el operario como para la calidad del procedimiento:

7. Contención física

Uso de bretes (Figura 2.34), cabestros, así como barras de inmovilización. Deben evitarse las descargas eléctricas repetidas, los golpes y cualquier maniobra que genere miedo o lesiones, ya que el estrés agudo eleva los umbrales de dolor y dificulta la sedación (Mekonnen et al., 2023).

Figura 2.34

Contención física con bretes.



Nota. Correcta inmovilización en bovinos en bretes con bienestar animal. Tomado de Gangel (2017).

8. Contención química (sedación)

La *xilazina* (agonista α2-adrenérgico) es el fármaco de elección para la sedación en bovinos; a dosis de 0,05–0,1 mg/kg IV o 0,1–0,2 mg/kg IM produce sedación leve a moderada, reduce la agresividad y facilita la manipulación sin comprometer la estación (Mekonnen et al., 2023).

Las dosis deben ajustarse al peso corporal y al temperamento individual del animal; una sobredosis puede provocar decúbito involuntario, depresión respiratoria o bradicardia, complicaciones que demoran el retorno al trabajo productivo (Mekonnen et al., 2023).

Antes de administrar cualquier sedante, es imprescindible realizar una evaluación clínica básica que incluya frecuencia cardíaca, frecuencia respiratoria y temperatura, con el fin de detectar condiciones que contraindiquen su uso (Mekonnen et al., 2023).

14.3. Anestesia y analgesia

Dado que el tabique nasal es una estructura altamente inervada y vascularizada, la colocación del anillo sin anestesia adecuada genera dolor intenso, reacciones de defensa y riesgo de lesión tanto para el animal como para el operario. Por ello, se recomienda combinar

bloqueo regional con sedación farmacológica. Los bloqueos de mayor utilidad clínica son (Lemmenes et al., 2022).

14.3.1. Bloqueo del nervio infraorbitario

Se infiltran 15–20 mL de lidocaína al 2% en el foramen infraorbitario, ubicado en la cara lateral del maxilar, aproximadamente a 2–3 cm dorsal al canino (Figura 35) (Lemmenes et al., 2022).

El bloqueo produce desensibilización del plano nasal, los labios superiores y la región dorsal del morro, área que incluye el sitio de perforación del tabique, Constituye el bloqueo de elección para la inserción del anillo nasal, la reparación de laceraciones en el morro y las extracciones dentales del maxilar superior (Lemmenes et al., 2022).

Figura 2.35

Bloqueo del nervio infraorbitario.

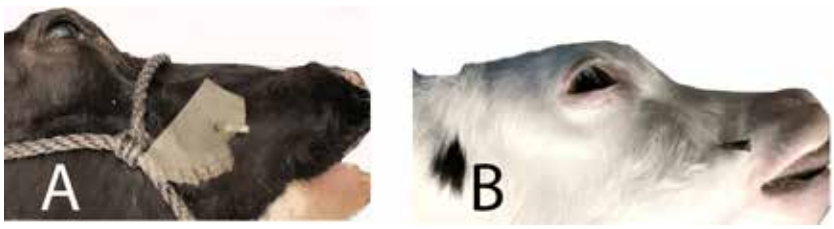

Nota. Ubicación para la colocación de la aguja para el bloqueo infraorbitario en una vaca adulta (A) y un ternero (B). Tomado de Valverde (2025).

14.3.2. Bloqueo del nervio auriculopalpebral

Se aplican 10–20 mL de lidocaína al 2% por vía subcutánea a lo largo de la cresta temporal, bloqueando las ramas del nervio auriculopalpebral que inervan el músculo orbicular del ojo (Figura 2.36) (Lemmenes et al., 2022).

Si bien su indicación principal es la cirugía ocular (enucleación, corrección de entropión), puede emplearse como complemento del bloqueo infraorbitario cuando se requiere mayor cobertura analgésica en la región facial craneal (Lemmenes et al., 2022).

Figura 2.36

Bloqueo auriculopalpebral en bovino.



Nota. Ubicación para la colocación de la aguja en el bloqueo ocular de Peterson. El diagrama superpuesto muestra la posición del arco cigomático y la apófisis supraorbitaria. A. Aguja introducida por encima del arco cigomático. B. Aguja introducida por debajo del arco cigomático. Tomado de Valverde (2025).

14.3.3 Sedación farmacológica

La *xilazina* a dosis bajas (0,05 mg/kg IV) permite disminuir la reactividad del animal sin inducir decúbito, lo que facilita la manipulación en el brete durante el procedimiento (Tulleners, 1990).

En toros con temperamento muy agresivo o en los que la *xilazina* sola resulta insuficiente, puede añadirse ketamina a dosis subanestésicas (0,5–1 mg/kg IV) para profundizar la sedación sin alcanzar el plano anestésico general. En todos los casos, la selección del protocolo farmacológico debe contemplar el bienestar animal como eje central, minimizando el tiempo de inducción, la duración de la inmovilización y el período de recuperación post-sedación (Tulleners, 1990).

Técnica quirúrgica

Preparación del animal

1. Contención física: El animal debe ingresar al brete con calma, evitando gritos o golpes que eleven su nivel de estrés. Una vez posicionado, se asegura la cabeza con el cabestro o la barra cervical del brete para limitar los movimientos laterales durante la perforación (Figura 2.37) (Lesta et al., 2025).

Figura 2.37

Bovino en brete inmovilizador.



Nota. Método de contención física en bovino exponiendo la cabeza para facilitar procedimientos de la zona. Tomado de Lesta, et al., (2025).

1. Contención química: en animales inquietos o con antecedentes de agresividad, se administra *xilazina* a dosis de 0,05–0,1 mg/kg IV, lo que genera sedación leve que reduce los movimientos bruscos sin comprometer la postura en estación, facilitando el trabajo del operario (Lesta et al., 2025).
2. Asepsia: se realiza limpieza mecánica de la región del tabique nasal con gasa humedecida, seguida de la aplicación de solución antiséptica (clorhexidina al 0,05% o povidona yodada diluida al 10%), respetando el tiempo de contacto necesario para garantizar la desinfección del área quirúrgica (Figura 2.38) (Lesta et al., 2025).

Figura 2.38

Limpieza de región con povidona yodada.



Nota. Desinfección del área a intervenir. Tomado de Lesta et al., (2025).

Anestesia local

1. Bloqueo del nervio infraorbitario: con una aguja de 18–20 G se depositan 15–20 mL de lidocaína al 2% en el foramen infraorbitario (Figura 35). La aguja debe introducirse con una angulación de aproximadamente 45° respecto a la superficie ósea para asegurar la difusión del anestésico hacia el canal infraorbitario. El efecto desensibilizante abarca el plano nasal, labio superior y región dorsal de la nariz (Junwoo et al., 2023).
2. Complemento analgésico: independientemente del bloqueo regional, se recomienda realizar una infiltración local en abanico con 3–5 mL adicionales de lidocaína al 2% directamente en el sitio de perforación, lo que garantiza analgesia completa incluso ante variaciones anatómicas en la distribución nerviosa (Junwoo et al., 2023).
3. Tiempo de latencia: tras la infiltración se aguardan entre 3 y 5 minutos antes de iniciar la perforación. La pérdida de sensibilidad puede verificarse aplicando un estímulo de pinza en el plano nasal; si el animal no reacciona, el bloqueo es adecuado (Junwoo et al., 2023).

Perforación del tabique nasal

La perforación debe realizarse en la porción cartilaginosa del tabique nasal, en su tercio medio, evitando la zona más craneal (donde el cartílago es delgado y friable) y las regiones caudales próximas a la mucosa, que presentan mayor irrigación y riesgo hemorrágico (Figura 2.39) (Junwoo et al., 2023).

Figura 2.39

Tabique cartilaginoso.

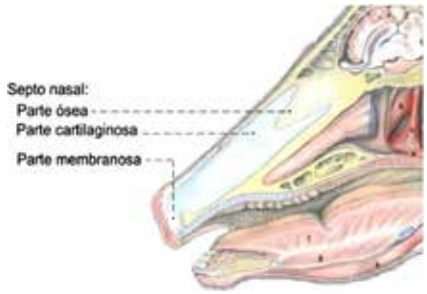

Nota. Ubicación de las zonas cartilaginosas y mebranosas del tabique nasal. Tomado de Budras & Habel (2003).

Utilizando un perforador de tabique estéril o una pinza trócar de punta afilada, se ejecuta la perforación con un movimiento único, firme y perpendicular al plano del tabique, evitando movimientos de vaivén que amplíen innecesariamente el orificio o fragmenten el cartílago (Figura 80). De presentarse sangrado, se aplica presión directa con gasas estériles durante 1–2 minutos. Si la hemorragia no cede, puede emplearse adrenalina diluida (1:100.000) como hemostático tópico local (Junwoo et al., 2023).

Figura 2.40

Perforación del tabique cartilaginoso.

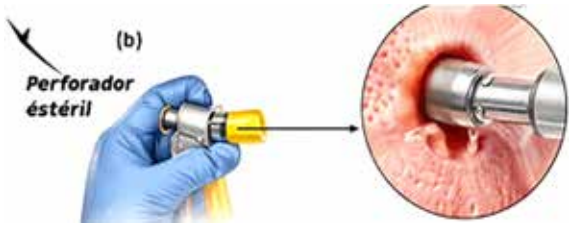

Nota. Colocación perpendicular del perforador de tabique nasal. Tomado de Junwoo et al., (2023).

Controlar inmediatamente cualquier sangrado con gasas estériles y presionando en la zona (Junwoo et al., 2023).

Colocación del anillo

Introducir el anillo metálico que puede ser de acero inoxidable o latón a través de la perforación (Lesta et al., 2025).

El sistema de cierre ya sea de tornillo o pasador, debe ajustarse hasta lograr una fijación segura que impida la apertura accidental, pero sin generar compresión excesiva sobre el cartílago nasal. Una presión inadecuada puede comprometer la microcirculación local y favorecer la necrosis tisular (Lesta et al., 2025).

Una vez cerrado, se verifica que el anillo quede centrado respecto al tabique y que presente movilidad libre en el plano sagital. La falta de movilidad sugiere ajuste excesivo, mientras que el desplazamiento lateral indica una perforación mal ubicada (Figura 2.41) (Lesta et al., 2025).

Figura 2.41

Anillo centrado.



Nota. Anillo en plano sagital con movilidad libre. Tomado de Lesta et al., (2025).

Control intraoperatorio

Se aplica antiséptico tópico (clorhexidina al 0,05% o povidona yodada) alrededor del anillo y en los bordes del orificio, con el fin de reducir la carga bacteriana en el sitio quirúrgico. Antes de dar por concluido el procedimiento, se inspecciona el sitio de perforación para confirmar la ausencia de fragmentos cartilaginosos desprendidos y de sangrado activo. De identificarse alguna de estas situaciones, debe resolverse antes de retirar al animal del brete (Junwoo et al., 2023).

Se completa el registro en la ficha clínica individual del animal, consignando: fecha del procedimiento, identificación del bovino, tipo y calibre del anillo colocado, fármacos utilizados con sus respectivas dosis y vías de administración, y cualquier incidencia intraoperatoria relevante (Junwoo et al., 2023).

Cuidados inmediatos

Mantener al animal en observación durante 30–60 minutos tras el procedimiento. Se confirma la recuperación completa evaluando el nivel de alerta, la capacidad de deambulación y la ausencia de signos de dolor intenso o sangrado activo antes de devolver al animal a su potrero o establo (Junwoo et al., 2023).

Tratamiento posoperatorio

Analgesia

1. Meloxicam: 0,5 mg/kg vía intramuscular (IM) o subcutánea (SC), cada 24 h, por 3 días (Di Bella et al., 2023).
2. *Flunixin meglumine*: 1,1 mg/kg IV o IM, cada 24 h, por 3 días (Di Bella et al., 2023).

El objetivo de esta terapia analgésica es controlar el dolor posoperatorio, reducir la inflamación perilesional y favorecer la cicatrización normal del orificio de perforación (Di Bella et al., 2023).

Antibióticos profilácticos

Oxitetraciclina de acción prolongada 20 mg/kg IM en dosis única; puede repetirse a las 72 horas en caso de signos clínicos de infección incipiente o en ambientes con alta carga bacteriana ambiental. Penicilina procaínica 20.000 UI/kg IM, cada 24 h, durante 3–5 días (Di Bella et al., 2023).

La antibioticoterapia profiláctica busca prevenir la colonización bacteriana del sitio de perforación, reduciendo el riesgo de celulitis, abscesos y necrosis del cartílago nasal en el período posoperatorio inmediato (Di Bella et al., 2023).

Cuidados locales

Se realiza limpieza diaria del sitio de perforación con solución salina estéril al 0,9% retirando con suavidad cualquier resto de secreción o costra que se acumule alrededor del anillo; aplicación tópica de clorhexidina al 0,05% o povidona yodada en el sitio de perforación (Di Bella et al., 2023).

La acumulación de secreciones y la formación de costras perilesionales favorecen la proliferación bacteriana anaeróbica y dificultan la

cicatrización; por ello, la limpieza debe realizarse con regularidad incluso cuando el aspecto local parezca normal (Di Bella et al., 2023).

Monitoreo clínico

Durante los controles clínicos diarios de los primeros 7 días se deben evaluar signos locales de complicación: edema marcado, eritema perilesional, secreción purulenta o de mal olor, cambios de coloración del tejido circundante que sugieran necrosis incipiente (Lemmenes et al., 2022).

A nivel sistémico, la disminución del apetito, el aislamiento del grupo, la postura antiálgica (cabeza baja, renuencia al movimiento) y la reacción exagerada al tacto en la región nasal son indicadores de dolor persistente que requieren ajuste del protocolo analgésico. Confirmar que el anillo esté bien fijado y no genere gran presión sobre el tabique (Lemmenes et al., 2022).

Restricciones y manejo

Evitar un manejo agresivo en la primera semana.

Se desaconseja el transporte en vehículo durante los primeros 5–7 días, ya que las vibraciones y los cambios posturales continuos aumentan el riesgo de inflamación y desplazamiento del anillo.

Mantener al bovino en un ambiente limpio y seco para evitar infecciones (Tulleners, 1990).

Complicaciones y manejo

1. **Hemorragia**

La hemorragia es la complicación intraoperatoria más frecuente. En la mayoría de los casos es leve y autolimitada, pero en toros adultos con tabique muy vascularizado o cuando la perforación se realiza en zonas

inadecuadas puede tornarse moderada y requerir intervención activa (Figura 2.42) (Shehu et al., 2026).

Figura 2.42

Hemorragia post procedimiento.



Nota. Perforación en zonas inadecuadas del tabique nasal. Tomado de Shehu et al., (2026).

Manejo

1. Aplicar presión local usando gasas estériles
2. Uso de hemostáticos tópicos como adrenalina diluida
3. En casos persistentes usar sutura o cauterización del sitio (Shehu et al., 2026).

Infección

La infección posoperatoria del sitio de perforación suele deberse a contaminación por flora bacteriana ambiental o cutánea, especialmente en animales alojados en condiciones de alta humedad o barro. Se manifiesta como edema local, calor, secreción purulenta y, en casos avanzados, formación de abscesos o fístulas (Shehu, et al., 2026).

Manejo

1. Antibióticos sistémicos como oxitetraciclina 20 mg/kg IM o penicilina procaínica 20.000 UI/kg IM
2. Limpieza diariamente con solución salina (Shehu et al., 2026).

Necrosis o rechazo del tejido: ocurre cuando hay presión excesiva del anillo sobre el cartílago nasal, comprometiendo la irrigación (Shehu et al., 2026).

Manejo

1. Retirar el anillo inmediatamente
2. Tratar la lesión con antibióticos y antiinflamatorios
3. Recolocar el anillo en el sitio adecuado una vez cicatrizado (Shehu et al., 2026).
4. Dolor persistente más allá de las 48–72 horas posoperatorias es anormal y debe investigarse. Las causas más frecuentes son la colocación del anillo en zona muy craneal o caudal del tabique, un ajuste excesivo del cierre, o el desarrollo de un proceso infeccioso subyacente (Lesta et al., 2025).

Manejo

1. Ajustar analgesia, usando meloxicam 0,5 mg/kg SC cada 24 horas o flunixin 1,1 mg/kg IV cada 24 horas
2. Revisar la posición del anillo y corregir si es necesario
3. Evaluar signos de estrés y bienestar animal (Lesta et al., 2025).
4. Desprendimiento o pérdida del anillo

La pérdida del anillo ocurre principalmente por fallo del sistema de cierre (tornillo suelto o pasador defectuoso) o como consecuencia de una tracción violenta durante el manejo. En ambos casos, si el orificio de perforación aún está cicatrizando, puede producirse laceración del tabique nasal (Saxmose et al., 2025).

Manejo

1. Revisar periódicamente la fijación
2. Reemplazar el anillo por uno nuevo si se pierde
3. Evitar manejo agresivo durante todo el periodo de cicatrización (Saxmose et al., 2025).

CONCLUSIONES

Los dos primeros capítulos de esta obra establecen los pilares conceptuales y técnicos sobre los cuales se fundamenta el ejercicio de la cirugía bovina. A lo largo de su desarrollo, se ha evidenciado que el éxito de cualquier procedimiento quirúrgico no depende únicamente de la habilidad manual del cirujano, sino de la integración sistemática entre el conocimiento anatómico, la correcta planificación prequirúrgica y la adecuada aplicación de los principios anestésicos y analgésicos en cada etapa del acto operatorio.

El Capítulo I demostró que la anatomía topográfica del bovino constituye una herramienta diagnóstica y terapéutica de primera línea. La descripción pormenorizada de las regiones craneales, torácicas, abdominales y pélvicas, junto con el análisis de los planos anatómicos quirúrgicos y la irrigación e inervación regional, revelan que cada región corporal posee características estructurales particulares que condicionan directamente el tipo de abordaje, los riesgos intraoperatorios y las posibilidades de recuperación. La comprensión de la anatomía del útero grávido, con sus cambios de tamaño, disposición y vascularización, resulta especialmente relevante para anticipar complicaciones hemorrágicas y seleccionar el sitio de incisión más seguro en procedimientos de alta complejidad.

El Capítulo II integró de manera práctica los fundamentos anatómicos del Capítulo I con la ejecución clínica de cuatro procedimientos de cabeza de alta prevalencia en la medicina bovina: la exenteración ocular, la cirugía del tercer párpado, el descorne y la colocación de anillos nasales. En cada uno de ellos se constató que el conocimiento preciso de la inervación regional, la selección del bloqueo anestésico adecuado y el manejo sistemático del dolor perioperatorio son factores determinantes para el éxito del procedimiento, la minimización del estrés animal y la reducción de complicaciones postoperatorias.

En el caso de la exenteración ocular, la identificación de los nervios oculomotores, el nervio óptico y los vasos orbitarios resulta indispensable para evitar hemorragias intraoperatorias y garantizar

una resección completa del contenido orbitario. El bloqueo retrobulbar y auricopalpebral, complementados con sedación farmacológica, permiten realizar este procedimiento con el animal en estación, reduciendo los riesgos asociados a la anestesia general. La elección entre la técnica transpalpebral y la subconjuntival debe basarse en la extensión de la lesión, la experiencia del cirujano y las condiciones de campo disponibles.

La cirugía del tercer párpado evidenció que patologías como el carcinoma de células escamosas, los melanomas y los abscesos del pliegue semilunar requieren un diagnóstico temprano y una intervención oportuna para evitar la progresión local y la diseminación neoplásica. El conocimiento de la anatomía palpebral y conjuntival, junto con la correcta aplicación de los bloqueos nerviosos, permite realizar resecciones precisas con margen quirúrgico adecuado, minimizando el riesgo de recidiva y preservando la funcionalidad ocular en los casos donde sea posible.

El descorne y la colocación de anillos nasales consolidaron la importancia del bienestar animal como eje central de la práctica quirúrgica moderna. Ambos procedimientos demostraron que la analgesia multimodal, que combina bloqueos locorregionales con antiinflamatorios no esteroidales y sedación sistémica, no solo reduce el sufrimiento del animal durante y después de la intervención, sino que también favorece una recuperación más rápida, disminuye las tasas de complicaciones y mejora los indicadores productivos del hato. La correcta identificación del nervio cornual y del nervio infraorbitario, respectivamente, resulta esencial para garantizar la eficacia del bloqueo y la seguridad del procedimiento.

En conjunto, los dos capítulos desarrollados confirman que la cirugía bovina de calidad exige una formación integral que trasciende el aprendizaje de técnicas aisladas. El médico veterinario debe ser capaz de interpretar la anatomía desde una perspectiva clínica y quirúrgica, seleccionar el protocolo anestésico más adecuado para cada región y tipo de procedimiento, ejecutar las técnicas con precisión y criterio, y establecer un plan de seguimiento postoperatorio que garantice la

recuperación funcional del animal. Solo mediante esta visión integral es posible ofrecer una atención veterinaria que combine excelencia técnica, rigor científico y compromiso con el bienestar animal.

Los fundamentos presentados en esta obra sientan las bases para el estudio de procedimientos quirúrgicos de mayor complejidad, los cuales se abordarán en los capítulos subsiguientes. El dominio progresivo de los conocimientos aquí expuestos permitirá al lector enfrentarse con mayor confianza y criterio a los desafíos que plantea la cirugía bovina contemporánea, contribuyendo al fortalecimiento de la medicina veterinaria de grandes animales en el contexto de los sistemas de producción pecuaria de la región.

BIBLIOGRAFÍA

Adugna, S. A., Kitessa, J. D., Feyissa, C. T., & Adem, S. A. (2022). Review on a cesarean section in the cow: Its incision approaches, relative advantage, and disadvantages. Veterinary Medicine and Science, 8(4), 1626–1631. https://doi.org/10.1002/vms3.808

Agarwal, S., y Krishnamurthy, K. (2023). Abdominal surgical anatomy. *En StatPearls.* StatPearls Publishing. https://www.ncbi.nlm.nih.gov/books/NBK537325/

Akbaş, G., Çürükoğlu, A., Ulukan, G., & Özgencil, F. (2021). Marginal resection of ocular squamous cell carcinoma in a Hereford cattle. *Acta Veterinaria Eurasia, 47*, 51–55. https://doi.org/10.5152/actavet.2020.20006

Ali, M., Sadan, M., & Ibrahim, A. (2015). Ocular field surgery in ruminants. *International Journal of Veterinary Medicine, 2015 (2015),* 1-8. https://ibimapublishing.com/articles/IJVMR/2015/709104/

Ashdown, R. R., y Done, S. H. (2011). Atlas en color de anatomía veterinaria: Rumiantes (2.ª ed.). *Elsevier.* https://liveespochedu-my.sharepoint.com/personal/gabriela_anilema_espoch_edu_ec/Documents/Atlas_en_color_de_anatomia_veterinaria_R.pdf

Aspinall, V., y Cappello, M. (2015). Introduction to veterinary anatomy and physiology textbook (3rd ed.). *Elsevier.* https://vetnet.ge/wp-content/uploads/2020/09/Introduction-to-Veterinary-Anatomy-and-Physiology-Textbook-PDFDrive.com-.pdf

Borges, L. P. B., Da Costa, F. L. S., Rossy, K. C., Dos Santos, G. M. A., Silva, C. R. G., Albuquerque, R. S., Guilherme, B. C., Cunha, M. S., Oliveira, R. A., Araújo, L. H. V., Gurgel, H. J., Barroso, J. P. M., Monteiro, F. D. O., Viana, R. B., y Teixeira, P. P. M. (2021). Topographic laparoscopy for buffaloes in the quadruped position. *The Journal of veterinary medical science,* 83(8), 1315–1320. https://doi.org/10.1292/jvms.20-0582

Braun, U., Schnetzler, C., Ohlerth, S., Hatz, L., y Augsburger, H. (2014). Computed tomography of the abdomen of calves during the first 105 days of life: I. Reticulum, rumen, omasum and abomasum. *Schweizer Archiv fur Thiahelicene,* 156(5), 217–225. https://doi.org/10.1024/0036-7281/a000581

Budras, K.-D., & Habel, R. E. (2003). Bovine anatomy: An illustrated text. Schlütersche.

Cedeño Quevedo, D. A., Calpa Oliva, C. A., Córdoba Tupaz, D. V., & Ibarra Ruiz, A. F. (2019). Tratamiento quirúrgico en las etapas de desarrollo del carcinoma ocular de células escamosas en bovinos del trópico alto del departamento de Nariño. CES Medicina Veterinaria Y Zootecnia, 14(3), 98–109. https://doi.org/10.21615/cesmvz.14.3.8

Cedeño, D., Botina, M., & Enríquez R. (2023). Efecto del bloqueo retrobulbar en la variabilidad de la frecuencia cardiaca durante la exenteración en vacas. *Revista MVZ Córdoba, 28*(1), e2854. https://doi.org/10.21897/rmvz.2854

Cedeño, D., Calpa, C., Córdoba, D., & Ibarra, A. (2019). Tratamiento quirúrgico en las etapas de desarrollo del carcinoma ocular de células escamosas en bovinos del trópico alto del departamento de Nariño. *CES Medicina Veterinaria y Zootecnia, 14*(3), 98-109. https://doi.org/10.21615/cesmvz.14.3.8

Cedeño, D., Guerron, T., Mera, J., Calpa, A. (2019). Estudio retrospectivo del carcinoma de células escamosas en bovinos en el departamento de Nariño, Colombia. *Revista de Medicina Veterinaria, 1*(39), 75-84. https://doi.org/10.19052/mv.vol1.iss39.8

Chigerwe, M., Angelos, J. A., Gamsjäeger, L., & Heller, M. C. (2016). Transpalpebral exenteration in cattle: a retrospective study of 115 cases. Veterinary Ophthalmology, 20(5), 435–440. https://doi.org/10.1111/vop.12446

Coetzee, J. (2023). Assessment and management of pain associated with castration in cattle. *Veterinary Clinics of North America: Food Animal Practice, 29*(1), 75–101. https://doi.org/10.1016/j.cvfa.2012.11.002

Cui, W., Liu, M., Gu, T., Zhao, S., & Yin, G. (2024). Multi-dimensional evaluation of pain response in low day-age calves to two types of dehorning. *Frontiers in Veterinary Science*, *11*, 1-15. https://doi.org/10.3389/fvets.2024.1406576

Di Bella, C., Mirra, A., & Dmitovic, P. (2023). Pain assessment and management in small animals. *Frontiers in Veterinary Science, 10*, 1-2. https://doi.org/10.3389/fvets.2023.1195275

Duffield, T., Millman, S., DeHaan, A., & Gozho, G. (2020). The effect

of meloxicam on pain sensitivity and health outcomes in dairy calves following dehorning. *Journal of Dairy Science, 93*(6), 2450–2457. https://doi.org/10.3168/jds.2009-2813

Fajt, V., Wagner, S., & Norby, B. (2019). Analgesic drug administration and attitudes about analgesia in cattle among bovine practitioners in the United States. *Journal of the American Veterinary Medical Association, 238*(6), 755-767. https://doi.org/10.2460/javma.238.6.755

Feng, W., Fan, D., Wu, H., & Yuan, W. (2024). Cow behavior recognition based on wearable nose rings. *Animals, 14*(8), 1-15. https://doi.org/10.3390/ani14081187

Fiore, E., Faillace, V., Morgante, M., Armato, L., Gianesella, M. (2020). A retrospective study on transabdominal ultrasound measurements of the rumen wall thickness to evaluate chronic rumen acidosis in beef cattle. *BMC veterinary research,* 16(1). https://doi.org/10.1186/s12917-020-02561-7

Fubini S, Ducharme N. (2017). Farm Animal Surgery. Elsevier 2da edición.

Fubini, S. L., & Ducharme, N. G. (2017). Bovine surgery. En *Farm animal surgery* (pp. 189–194). Elsevier.

Fubini, S. L., & Ducharme, N. G. (Eds.). (2017). *Farm animal surgery* (2nd ed.). Elsevier.

Fubini, S. L., & Ducharme, N. G. (Eds.). (2017). Farm animal surgery (2nd ed.). Elsevier.

Fubini, S., & Ducharme, N. (2017). *Farm animal surgery* (2nd ed.). Elsevier. https://liveespochedu-my.sharepoint.com/:b:/g/personal/danna_hernandez_espoch_edu_ec/IQBFyRNlh2jbQpHEv7kInyb3ARlhsn88H27IjZz_7Jt_EpE?e=0XdsE9

García Sacristán, A. (Il.). (2020). Fisiología veterinaria: (2 ed.). *Editorial Tébar Flores*. https://elibro-net.proxy.espoch.edu.ec/es/lc/espoch/titulos/173759

Gelatt, K. (2014). *Essentials of Veterinary Ophthalmology*: (3 ed.). Wiley. https://elibro.net/es/ereader/espoch/183972?page=479.

Graczyk, S., Zdun, M. (2021). The structure of the rostral epidural rete mirabile in selected representatives of the Cervidae and Bovidae families. 00(1–6). https://onlinelibrary.wiley.com/doi/10.1111/azo.12391

Guerrero, A. (2017). Guía práctica para la aplicación de anestesia local en rumiantes. [Universidad Cooperativa de Colombia]. https://repository.ucc.edu.co/server/api/core/bitstreams/93a5138c-e5d7-4506-8cd6-f1e3def5b81c/content

Hendrickson, D. A., y Baird, A. N. (2013). Turner and McIlwraith's techniques in large animal surgery (4th ed.). *John Wiley y Sons.* https://cuvas.edu.pk/cuvas_libraries/ebooks/Turner%20and%20McIlwraith%E2%80%99s%20Techniques%20in%20Large%20Animal%20Surgery%204th%20Edition.pdf

Irby, N. (2017). *Surgery of the eyes*. En S. L. Fubini & N. G. Ducharme (Eds.), *Farm animal surgery* (2nd ed., pp. 145–173). Elsevier. https://liveespochedu-my.sharepoint.com/:b:/g/personal/danna_hernandez_espoch_edu_ec/IQBFyRNlh2jbQpHEv7kInyb3ARl-hsn88H27IjZz_7Jt_EpE?e=0XdsE9

Jadi, A. R., Fujisaki, H., Ramah, A., Baakhtari, M., Imatake, S., Wakitani, S., y Yasuda, M. (2024). Anatomical View of the Internal Carotid Artery Occlusion in Japanese Black Cattle. *Animals*, *14*(3), 365. https://doi.org/10.3390/ani14030365

Jones, M. (2019). Surgical eye procedures. *American Association of Bovine Practitioners Conference Proceedings*, 264-267. https://doi.org/10.21423/aabppro20197167

Junwoo, J., Chung, Y., & Hyo, P. (2023). Clinical Adaptation According to Anatomical Types of Nasal Septum. *International Journal of Morpholo*gy, *41*(5):1439-1444. https://www.scielo.cl/article_plus.php?pid=S0717-95022023000501439&tlng=en&lng=en

Lemmenes, S., Halleran, J., & Smith, M. (2022). *Anesthesia and surgery*. In S. Loly & H. Hopkinson (Eds.), *Large animal medicine for veterinary technicians* (2nd ed., pp. 302–358). https://liveespochedu-my.sharepoint.com/:b:/g/personal/jennifer_millan_espoch_edu_ecIQBpAlA3Lk7QRZxVsk7qClImAfy8kM8R39E-FEEV2VnSx2Gw?e=tasGac

Lesta, A., Marín, P., & Llobat, L. (2025). A Comprehensive Review of the Bovine Immune Response to Pathogens. *International Journal of Molecular Sciences*, *26*(17), 1-34. https://doi.org/10.3390/ijms26178461

Mansour, M., Wilhite, R., y Rowe, J. (2018). *Guide to ruminant anatomy: Dissection and clinical aspects. John Wiley y Sons.* https://

fliphtml5.com/kaino/zynv/Guide_to_Ruminant_Anatomy%2C_Dissection_and_Clinical_Aspects%2C_2nd_Edition_%28Vet-Books.ir%29/291/

Marchionatti, E., Constant, C., & Steiner, A. (2024). Preoperative skin asepsis in bovine surgery: An outcome-blinded randomized clinical trial. *Frontiers in Veterinary Science, 11*, 1446649. https://doi.org/10.3389/fvets.2024.1446649

Martín, M.-J., Cal, L. G., Fernández, M., y González, J.-R. (2019). Anatomy, physiology, manipulation and veterinary applications of the reticular groove. Review. *Scielo*, 3, 729–725. https://doi.org/10.22319/rmcp.v10i3.4453

Mekonnen, A., Abderehman, K., Seyaka, F. (2023). Review on Commonly Used Veterinary Anesthetic Drugs in Small Ruminants. *Veterinary Sciences*, *9*(2), 103-113. https://doi.org/10.17582/journal.vsrr/2023/9.2.103.113

Micheau, A., Hoa, D., & Boroffka, S. (2026). *Osteología bovina: Atlas ilustrado de anatomía de los huesos del toro*. https://doi.org/10.37019/vet-anatomy/707070.es

Miesner, M. D., & Anderson, D. E. (2008). Management of Uterine and Vaginal Prolapse in the Bovine. Veterinary Clinics of North America - Food Animal Practice, 24(2), 409–419. https://doi.org/10.1016/j.cvfa.2008.02.008

Morales, P. (2021). Anatomía comparada y aplicada de bovinos y equinos: (ed.). *Santiago de Chile,* RIL editores. https://elibro.net/es/ereader/espoch/189496?page=108.

Niehaus, A. (2008). Rumenotomy and Rumenostomy. *Current Veterinary Therapy: Food Animal Practice*, 27–29. https://doi.org/10.1016/B978-141603591-6.10009-0

Nogueira, G., Perri, S., dos Santos, P., & Rodrigues, C. (2019). Pedometria aplicada a estudo comparativo entre morfina e tramadol em bovinos. *Ciência Animal Brasileira, 20*, 1–11. https://doi.org/10.1590/1089-6891v20e-44627

Özcan-Martz, A., Martz, P., Ebert, F., Bittner, L., Wippermann, W., Kaiser, M., Böttcher, D., Baumgartner, W., & Starke, A. (2021). Case reports of squamous cell carcinoma in cows. *Veterinaria Italiana, 57*(2), 161-168. https://doi.org/10.12834/VetIt.2292.14211.1

Plüss, J., Nichols, S., y Marchionatti, E. (2024). Surgically managed

incarcerated umbilical hernias in calves hold favorable prognosis: a retrospective analysis of 19 cases (2004–2021). *Journal of the American Veterinary Medical Association*, *262*(12), 1639-1643. Retrieved Mar 31, 2026, from https://doi.org/10.2460/javma.24.06.0384

Purohit, G. (2023). Pregnancy Diagnosis Lecture Prof GN Purohit. https://www.researchgate.net/publication/369377518_Pregnancy_Diagnosis_Lecture_Prof_GN_Purohit_GNP_Sir

Quebrada, S., & Ramírez, L. (2023). Carcinoma escamocelular ocular en bovino de raza Brahman Gris: Reporte de caso. *Revista de la Facultad de Medicina Veterinaria y de Zootecnia*, *70*(2). https://doi.org/10.15446/rfmvz.v70n2.104915

Saldivia Paredes, M. A. (2019). Evaluación de la sensibilidad de la pared abdominal y ubre en vacas lecheras poscesárea por laparotomía en el flanco izquierdo. *Revista de Medicina Veterinaria, 38*, 73–90.

Saldivia, M. (2019). Evaluación de la sensibilidad de la pared abdominal y ubre en vacas lecheras poscesárea por laparotomía en el flanco izquierdo. *Revista de Medicina Veterinaria,* (38), 73-90. https://doi.org/10.19052/mv.vol1.iss38.7

Saldivia, M. A. (2022). Descripción anatómica comparativa de los segmentos óseos del neurocráneo del bovino y el equino. *Revista de Medicina Veterinaria,* (45), Article 2. https://veterinaria.lasalle.edu.co/article/view/992/966

Saxmose, S., Alvarez, J., Boklund, A., Dippel, S., Dorea, F., Figuerola, J., Herskin, M., Michel V., Miranda, M., Nannoni, E., Nonno, R., Riber, A., Stahl, K., Arend, J., Thulke, H., Tuyttens, F., Cozzi, G., Knierim, U., Martí, S., … Winckler, C. (2025) Welfare of beef cattle. *EFSA Journal, 23*(7), 1-195. https://doi.org/10.2903/j.efsa.2025.9518

Shehu, K., Pehlivan, S., Unal, B., Isbilir, F. (2026). Topographic Analysis of Infraorbital and Supraorbital Foramina in Four Cattle Breeds. *Veterinary Medicine and Science*, *12*(2), 1-16. https://doi.org/10.1002/vms3.70825

Simões, J., & Stilwell, G. (2021). Calving management and newborn calf care. Springer. https://doi.org/10.1007/978-3-030-68168-5

Singh, B. (2018). *Dyce, Sack, and Wensing's textbook of veterinary anatomy* (5th ed.). Saunders. https://liveespochedu-my.sharepoint.

com/:b:/g/personal/danna_hernandez_espoch_edu_ec/IQBxC6y-DAbOtTrozdTQ4BJN4AZ69P-YdITa6hFmKaF1a9eQ?e=Pii0jC

Stafford, K., & Mellor, D. (2005). The welfare significance of the castration of cattle: A review. *New Zealand Veterinary Journal, 53*(5), 271–278. https://liveespochedu-my.sharepoint.com/:b:/g/personal/jennifer_millan_espoch_edu_ec/IQB5mH82_XjfT59fVRiURNy5ASp_3fVwRrtz4ecN43q3zcI?e=j4kFbb

Stock, M., Baldridge, S., Griffin, D., & Coetzee, J. (2013). Bovine dehorning: Assessing pain and providing analgesic management. *Veterinary Clinics of North America: Food Animal Practice, 29*(1), 103–133. https://liveespochedu-my.sharepoint.com/:b:/g/personal/jennifer_millan_espoch_edu_ec/IQAxaLYOeiTAQbb6-rs87IlWAcT_lZuPV6Qvl8EFivSAcoc?e=jdc6iU

Thiry, C., Holz, N., Voelter, K., Steiner, A., Nuss, K., & Marchionatti, E. (2022). Eye enucleation and exenteration in -cattle: a retrospective study of 38 cases (2013-2020). *Schweizer Archiv fur Tierheilkunde, 164*(10), 687–693. https://doi.org/10.17236/sat00368

Tulleners, E. (1990). Prevention and Treatment of Complications of Bovine Gastrointestinal Surgery. *Veterinary Clinics North America: Food Animal Practice, 6*(2):495-514. https://doi.org/10.1016/s0749-0720(15)30874-4

Valencia, F., Prado-Rebolledo, O., Hernández-Rivera, J., Cruz-Tamayo, A., García-Casillas, A., Valencia-Magaña, F., Prado-Rebolledo, O., Hernández-Rivera, J., Cruz-Tamayo, A., y García-Casillas, A. (2023). La ubre de la cabra: Mecanismo de secreción láctea y síntesis de proteínas/grasas. *Abanico veterinario,* 13. https://doi.org/10.21929/abavet2023.10

Vang, A. L., Dorea, J. R. R., y Hernandez, L. L. (2024). Graduate Student Literature Review: Mammary gland development in dairy cattle-Quantifying growth and development. *Journal of dairy science*, *107*(12), 11611–11620. https://doi.org/10.3168/jds.2024-25007

Vijayaboorani, R. S., Jayakumar, K., Senthil Kumar, S., y Sivagnanam, S. (2024). Surgical management of intestinal disorders through left flank laparotomy in bovine – A review of six cases. *Indian Journal of Veterinary and Animal Sciences Research,* 53(1), 48–54. https://doi.org/10.56093/ijvasr.v53i1.152277

CIRUGÍA EN BOVINOS, BASES ANATÓMICAS Y PROCEDIMIENTOS QUIRÚRGICOS

Cirugía Bovina tiene como objetivo que sus lectores puedan estudiar, aplicar y comprender las técnicas quirúrgicas de mayor prevalencia en el bovino. Cada capítulo contiene una síntesis teórica fundamentada en evidencia científica actualizada que facilita la comprensión, partiendo de los fundamentos anatómicos para avanzar progresivamente hacia los procedimientos quirúrgicos de mayor complejidad, incluyendo cirugía de cabeza, cirugía abdominal, cirugía del aparato reproductor y manejo de complicaciones posoperatorias.



Israel Salomon Carillo Alvarez, Médico Veterinario Zootecnista de la Escuela Superior Politécnica de Chimborazo (ESPOCH), con formación especializada en Ciencias Veterinarias y Reproducción Bovina. Cuenta con experiencia en el diagnóstico y manejo clínico de patologías quirúrgicas de alta prevalencia en la ganadería ecuatoriana, especialmente en el ámbito de la Reproducción y la Cirugía. Su capacidad para integrar el conocimiento fisiológico, anatómico y clínico en protocolos quirúrgicos aplicables al trabajo de campo la distingue como un profesional comprometido con la mejora de la atención veterinaria al bovino en el contexto de la producción ganadera de la región andina.



Jaime Javier Martínez Zambrano, Médico Veterinario Zootecnista de la Escuela Superior Politécnica de Chimborazo (ESPOCH), con formación especializada en Producción y Nutrición Animal y Ciencias Veterinaria, Posee amplio conocimiento en anatomía quirúrgica aplicada, técnicas de cirugía bovina de cabeza y abdomen, y principios de anestesia y analgesia multimodal en rumiantes. Ha desarrollado su producción académica orientada al fortalecimiento de las competencias quirúrgicas del médico veterinario en los sistemas de producción bovina del Ecuador. Su experiencia formativa e investigativa se refleja en la solidez científica y la orientación práctica de los contenidos que aporta a esta obra.

ISBN: 978-9942-801-36-4